[2022]

Cadernos de Pesquisa Campus V

Universidade Iguaçu – *Campus* V.

Itaperuna, Rio de Janeiro, Brasil.

Vol. 9; Nº. 2.

JANEIRO de 2022.

APRESENTAÇÃO

Cadernos de Pesquisa Campus V é uma publicação de distribuição gratuita, publicada semestralmente, em Junho e Dezembro, pela coordenação de Pós-graduação, Pesquisa e Extensão da Universidade Iguaçu – *Campus* V – Itaperuna, RJ. Tem como objetivo divulgar trabalhos inéditos, casos clínicos, estudo de casos e artigos de revisão, cobrindo temas das diversas áreas do ensino, pesquisa e extensão da Universidade Iguaçu.

CONSELHO EDITORIAL

Eduardo Shimoda, DSc, Univesidade Cândido Mendes
Elissa Almeida Rocha, MSc, Universidade Iguaçu
Guilherme Lemos Imbelloni, MSc. – Universidade Iguaçu – Campus V
Renan Modesto Monteiro, DSc., Universidade Iguaçu
Sérgio Henrique Mattos Machado, MSc. – Universidade Iguaçu - Campus V

SECRETÁRIA E EXPEDIENTE

Maryanne Morais Oliveira Bertassoni Delorenzi, Esp.
Tel: (22) 3823-4000. r. 4083
Segunda a Sexta das 8:00 as 17:00 horas.

OBJETIVO E ESCOPO

Revista multidisciplinar que tem por objetivo publicar artigos originais, casos clínicos e estudos de casos nas áreas: Administração; Ciências Biológicas; Direito; Enfermagem; Educação Física; Engenharia de Produção; Engenharia de Petróleo; Farmácia; Fisioterapia; Medicina; Medicina Veterinária; Odontologia.

INFORMAÇÕES PARA SUBMISSÃO DE ARTIGOS

O Título deve ser digitado em letras maiúsculas e negrito. O(s) nome(s) completo(s) do(s) autor e orientador deve(m) ser digitados separados do título por um espaço, seguindo da instituição de origem e 01 (um) e-mail para contato, que poderá ser do orientador. O resumo não pode ultrapassar 250 palavras. Atribuir até cinco palavras chave. O abstract é a tradução do resumo para língua inglesa. Atribuir até cinco keywords. O texto deverá ser digitado em tamanho A4, com margens de 2,5 cm nos quatro cantos, alinhamento justificado, espaçamento Simples e fonte Times News Roman, tamanho 12 em Word for Windows. O artigo completo deverá contar com 8 a 12 páginas. **Não serão cobradas taxas de submissão e publicação.**

REVISÃO DOS ARTIGOS

Os trabalhos encaminhados à revista são primeiramente avaliados pela Comissão Científica, para verificação da originalidade e possíveis incompatibilidades, bem como plágio, se considerados aprovados, são encaminhados a dois relatores doutores (consultores *ad hoc*). Os trabalhos serão enviados avaliação às cegas. No caso de pareceres contraditórios, haverá a submissão a um terceiro relator, para desempate.

DECLARAÇÃO DE DIREITO AUTORAL

O(s) autor (es), na qualidade de titular (es) do direito autoral do artigo submetido à publicação, de acordo com a Lei nº. **9610/98,** concorda(m) em ceder os direitos de publicação à Revista Cadernos de Pesquisa *Campus* V e autoriza(m) que o mesmo seja divulgado gratuitamente, sem ressarcimento dos direitos autorais, para fins de leitura, impressão e/ou download pela Internet, a partir da data da aceitação do artigo pelo corpo editorial da Revista.

ENVIO DE ARTIGOS

pesquisa.campusv@gmail.com

SUMÁRIO

TRATAMENTO RESTAURADOR COM RESINA COMPOSTA PARAHIPERSENSIBILIDADE DENTINÁRIA CAUSADA POR LESÕES DEABRASÃO – RELATO DE CASO.....5

EXODONTIA DE TERCEIRO MOLAR INCLUSO – ELEMENTO 38: RELATO DE CASO.....10

TRATAMENTO ENDODÔNTICO CONVENCIONAL EM CANINO INFERIOR- RELATO DE CASO.....17

GENGIVOPLASTIA PARA AUMENTO DE COROA CLÍNICA: RELATO DE CASO.....24

FACETAS EM RESINA COMPOSTA DIRETA PARA FECHAMENTO DE DIASTEMAS SUPERIORES DE CANINO A CANINO – RELATO DE CASO.....30

CIRURGIA DE GENGIVOPLASTIA EM BUSCA DE UM ‘‘SORRISO PERFEITO’’ PARA SATISFAÇÃO DO PACIENTE – RELATO DE CASO.....39

EXTRAÇÃO DO ELEMENTO 48 SEMI-INCLUSO: RELATO DE CASO 45

RESTITUIÇÃO DA COLORAÇÃO DENTAL UTILIZANDO O CLAREAMENTO INTERNO ATRAVÉS DA TÉCNICA IMEDIATA – RELATO DE CASO.....52

TRATAMENTO ENDODÔNTICO UTILIZANDO A TÉCNICA DE SCHILDER NA OBTURAÇÃO DO CANAL RADICULAR– RELATO DE CASO.....61

PERDA DE DENTES ANTERIORES POR DOENÇA PERIODONTAL E POSTERIOR CONFECÇÃO DE PRÓTESE PARCIAL REMOVÍVEL PARA DEVOLUÇÃO DE FUNÇÃO E ESTÉTICA – RELATO DE CASO.....68

GENGIVECTOMIA ASSOCIADA À OSTEOTOMIA PARA CORREÇÃO DE SORRISO GENGIVAL – RELATO DE CASO.....76

DEVOLUÇÃO DA ESTÉTICA COM PRÓTESE PARCIAL REMOVÍVEL SUPERIOR: RELATO DE CASO.....82

FRENECTOMIA LABIAL PARA FECHAMENTO DE DIASTEMA INTERINCISIVO: RELATO DE CASO.....90

REINTERVENÇÃO ENDODÔNTICA COM REMOÇÃO DE RETENTOR INTRARRADICULAR DE FIBRA DE VIDRO: RELATO DE CASO..... 97

REABILITAÇÃO ESTÉTICA DE UM INCISIVO CONÓIDE COM FACETA DIRETA EM RESINA COMPOSTA – RELATO DE CASO 104

REALIZAÇÃO DE BICHECTOMIA PARA REMOÇÃO DE TRAUMA NA MUCOSA BUCAL: RELATO DE CASO.....114

TRATAMENTO ENDODÔNTICO E RESTAURADOR DE PRÉ-MOLAR INFERIOR: RELATO DE CASO.....121

TÉCNICA CIRÚRGICA PARA EXODONTIA DE TERCEIRO MOLAR INFERIOR – RELATO DE CASO.136

RELATO DE CASO DE TERAPIA CIRÚRGICA EM BOLSAS PERIODONTAIS..... 143

INDICAÇÕES PARA EXODONTIA DE TERCEIRO MOLAR: RELATO DE CASO..... 156

ENXERTO CONJUNTIVO GENGIVAL – RELATO DE CASO.....166

UTILIZAÇÃO DO MARPE COMO APOIO PARA A DISTALIAÇÃO E INTRUSÃO APÓS A EXPANÇAO RÁPIDA DA MAXILA – RELATO DE CASO.....173

REABILITAÇÃO DE PRÉ-MOLAR INFERIOR COM ABFRAÇÃO EXTENSA ATRAVÉS DE UM TRATAMENTO ENDODÔNTICO CONVENCIONAL: RELATO DE CASO 189

AUMENTO DE COROA CLÍNICA COM FINALIDADE ESTÉTICA ATRAVÉS DE INTERVENÇÃO CIRÚRGICA – RELATO DE CASO..... 196

HARMONIZAÇÃO DO SORRISO GENGIVAL COM GENGIVOPLASTIA: RELATO DE CASO..... 203

TRATAMENTO RESTAURADOR COM RESINA COMPOSTA PARA HIPERSENSIBILIDADE DENTINÁRIA CAUSADA POR LESÕES DE ABRASÃO – RELATO DE CASO

Juliana S. PEREIRA[1]; [1]; Elissa Almeida **ROCHA**[2], Rosa Maria **MACIEL**[2], Renato Lenoir MARTINEZ2, Vanessa Ferreira da **SILVA**[2]

[1]Discente de graduação do curso de Odontologia da Universidade Iguaçu – Campus V. Itaperuna/RJ, Brasil.
[2]Docente do curso de Odontologia da Universidade Iguaçu – Campus V. Itaperuna/RJ, Brasil.

*Autor para correspondência. pereirajuliana97@hotmail.com

RESUMO

A restauração de lesões de abrasão tem sido um tratamento muito utilizado na atual odontologia adesiva, uma vez que as resinas compostas possuem capacidade de se aderir ao substrato dentário através do sistema adesivo. Mediante a isso, o objetivo do presente estudo foi relatar o tratamento restaurador preconizado para um paciente com lesões de abrasão na arcada inferior. Paciente, sexo masculino, 31 anos, caucasiano, compareceu a Clínica Odontológica Integrada da Universidade Iguaçu – Campus V, queixando-se de sensibilidade em dentes posteriores da arcada inferior esquerda. Feito o exame clínico constatou-se LCNCe a necessidade de realizar tratamento restaurador com resina composta fotopolimerizável nos dentes 34 e 35, com intuito de sanar a queixa principal de sensibilidade dentinária, restabelecer a estética e proporcionar qualidade de vida ao paciente. Conclui-se que a conduta clínica adotada através do tratamento restaurador com resina composta foi substancial para o tratamento de hipersensibilidade dentinária relatada pelo paciente causada por lesões de abrasão.

Palavras Chave: Abrasão Dentária; Estética Dentária; Hipersensibilidade

ABSTRACT

Restoration of abrasion lesions has been a widely used treatment in currentadhesive dentistry, since composite resins have the ability to adhere to the dental substrate through the adhesive system. Therefore, the aim of the present study was to report the recommended restorative treatment for a patient with abrasion lesions in the lower arch. Patient, male, 31 years old, Caucasian, attended the Integrated Dental Clinic of Universidade Iguaçu – Campus V, complaining of sensitivity in posterior teeth of the lower left arch. After the clinical examination, NCNC and the need for restorative treatment with light-curing composite resin were found on teeth 34 and 35, in order to remedy the main complaint of dentin sensitivity, restore aesthetics and provide quality of life for the patient. It is concluded that the clinical approach adopted through restorative treatment with composite resin was substantial for the treatment of patient-reported dentin hypersensitivity caused by abrasion injuries.

Key Words: Tooth Abrasion; Esthetics, Dental; Hypersensitivity

1 – Introdução

A perda da superfície dos dentes é um processo que ocorre de modo fisiológico com o decorrer do envelhecimento, mas pode ser considerado patológico quando há destruição resultando em problemas funcionais, estéticos ou de sensibilidade dentária[1].Essas perdas caracterizadas por provocar desgastes irreversíveis na estrutura dentária sem envolver microrganismos são denominadas de lesões cervicais não cariosas (LCNC) e constituem um grupo de lesão de etiologia multifatorial, no qual engloba a atrição, abfração, erosão ou abrasão[2].

A abrasão está relacionada com a perda da substância dentária calcificada devido a um processo mecânico repetitivo local causado por múltiplos fatores, como por exemplo, o tipo de escova dentária, a forma de escovação e o uso de dentífricos abrasivos, dando origem a essas lesões um formato côncavo, que pode resultar em consequências como a hipersensibilidade dentinária, sendo necessária a intervenção terapêutica[3] e um diagnóstico correto para aplicar o tratamento adequado[4].

Conhecer as opções de tratamento para esse tipo de lesão é crucial para o dia a dia do cirurgião-dentista, e pode ser encontrado na literatura múltiplas forma efetivas de tratamento como a aplicação de laser de baixa potência, uso de dentifrícios dessensibilizantes e sistemas adesivos[5].

A resina composta, por possibilitar aderência ao substrato dentário através do sistema adesivo, configura-se como alternativa viável de tratamento para lesões de abrasão, uma vez que permite maior conservação do tecido dental por não ser necessário desgastar a estrutura para aplicar a técnica[6].

Dessa forma, o objetivo do trabalho foi relatar o tratamento restaurador com resina composta preconizado para paciente com queixa principal de sensibilidade dentinária causada por lesão de abrasão na arcada inferior.

2– Relato de caso

Considerações éticas: Toda descrição desse relato de caso está baseada nas diretrizes do CARE guideline[7]. O Comitê de Ética da Universidade Iguaçu – Campus V, instituição na qual o paciente foi atendido, dispensa a submissão para aprovação por tratar-se de pesquisa de caso clínico. O paciente assinou e concordou com o Termo de Consentimento Livre e Esclarecido.

Paciente, sexo masculino, 31 anos, caucasiano, compareceu a Clínica Odontológica Integrada da Universidade Iguaçu – Campus V, queixando-se de sensibilidade nos dentes

posteriores da arcada inferior esquerda. Seu histórico médico não é relevante para esse relato. Durante o exame clínico foi observado que o paciente apresentava lesões de abrasão nos dentes 34 (primeiro pré-molar inferior esquerdo) e 35 (segundo pré-molar inferior esquerdo) (figura 1). Com base na queixa do paciente e nos aspectos clínicos analisados optou-se por realizar tratamento restaurador com resina composta fotopolimerizável nos dentes 34 e 35 com intuito de tratar a sensibilidade dentinária oriunda das lesões de abrasão, assim como restabelecer a estética e proporcionar qualidade de vida ao paciente.

Figura 1: Aspecto clínico inicial do dente 35 com lesão de abrasão. Fonte: autoria própria.

Para iniciar a intervenção terapêutica foi realizada a técnica anestésica de Bloqueio do Nervo Alveolar Inferior esquerdo com anestésico lidocaína 3% com Norepinefrina (Lidostesim 3%, DLA, Brasil).

Em seguida foi realizada a profilaxia da superfície dental, com uso de pasta de pedra pomes/água e taça de borracha. Previamente ao procedimento restaurador foi feita a seleção de cor da resina composta, o isolamento relativo da região e posicionamento do fio retrator (Fio Retrator Retraflex 00, Biodinâmica, Brasil) no sulco gengival (figura 2) com o objetivo de conter os fluidos gengivais e afastar o tecido permitindo uma melhor visualização da cervical e da margem da lesão desses dentes.

Na sequência foi realizado o condicionamento da superfície a ser restaurada utilizando ácido fosfórico 37% (Condac 37%, FGM, Brasil) (figura 3), seguida da lavagem abundante com água para remoção do mesmo pelo dobro do tempo que ácido permaneceu na estrutura dental, seguida de secagem com jatos de ar leves e posterior aplicação do adesivo (Ambar Universal APS, FGM, Brasil) de acordo com as orientações propostas pelo fabricante (figura 4).

Figura 2: Inserção do fio retrator no sulco gengival do dente 35. Fonte: autoria própria.

Figura 3: Aplicação de ácido fosfórico 37%.
Fonte: autoria própria.

Figura 4: Aplicação do adesivo universal nas faces Vestibulares.

Realizou-se a inserção da resina composta A2B (Forma, Ultradent, Brasil), utilizando a espátula suprafill (Espátula Tipo Suprafill, Millennium – Golgran, Brasil) (figura 5). Cada incremento inserido de resina composta foi fotoativado por 20 segundos. Após realização da intervenção restauradora, o fio retrator foi retirado e foi possível boa adaptação das restaurações nos elementos dentários.

Figura 5: Inserção do incremento de resina composta fotopolimerizável na região cervical do dente 35
Fonte: autoria própria.

Em seguida, com a ponta diamantada FG 3145 em alta rotação sob refrigeração, iniciou-se o acabamento da terapia restauradora seguida da utilização de tiras de lixa de poliéster nas faces proximais (Tira de Lixa de Poliéster, Microdont, Brasil). Após essa etapa foi possível observar o restabelecimento do contorno anatômico do terço cervical da face vestibular e satisfatório aspecto funcional e estético (figura 6).

Figura 6: Aspecto clínico final imediato dos dentes 34 e 35 após intervenção restauradora.
Fonte: autoria própria.

3– Discussão

Atualmente, as LCNC tornam-se mais comuns decorrentes de vários motivos, tornando-as lesões de origem multifatorial e sem a presença de bactérias cariogênicas[8].De um modo geral, os elementos dentais da arcada superior mais afetados são os primeiros pré-molares, seguidos pelos primeiros molares, segundos pré-molares e caninos, o que corrobora com os achados desse relato de caso[9].

A abrasão acontece quando uma superfície áspera e dura desliza ao longo de uma superfície com um menor grau de dureza, sulcando-a ou cortando-a na forma de variadas ranhuras, apresentando como características clínicas, aspecto brilhante e liso, com forma em "V", localizada na face vestibular do dente, com margens bem definidas e a profundidade que varia de acordo com o comprimento e o nível de intensidade da força traumática. Além disso, são observadas frequentemente no arco oposto à mão normalmente utilizada para higienização dentária[10].

Com base na literatura[7,9,10] e após diagnóstico feito pela anamnese detalhada, exame visual e tátil, nos propomos a analisar o possível tratamento das lesões de abrasão, para tratá-las em fases agudas, nas quais a conduta imediata precisa ser a resolução da dor e sensibilidade. Ainda que não trate definitivamente a causa do impasse, nosso material de escolha foi a resina composta em virtude de possibilitar a recuperação da integridade da estrutura dental, reduzir a hipersensibilidade dentinária e restabelecer a estética[12].

Conforme estudos de Barossi et al.,(2020)[13] a resina composta tanto convencional quanto flow demonstraram ser alternativas viáveis no tratamento restaurador de lesões cervicais não cariosas; nesse âmbito, adotar tais materiais ainda é uma possibilidade muito plausível na terapia restauradora dessas situações.

Acreditamos que as restaurações diretas em resina composta nas lesões de abrasão dentária tenha sido a melhor escolha no tratamento imediato de tais condições, tendo em vista que não apenas apresentam durabilidade clínica satisfatória, como também cumpre com as expectativas criadas pelos pacientes, tanto estéticas quanto funcionais[14], e principalmente por ser um modo de tratamento de atuação e execução rápida frente ao quadro de queixa principal de sensibilidade dentinária devido à rompimento dos prismas de esmalte e a desorganização da estrutura dentária cervical.

No referido trabalho conseguimos resultado clínico eficaz em razão do manejo adotado, com isso, ratificamos que o sucesso da terapia de lesões cervicais não cariosas exige precisão diagnóstica e condutas terapêuticas baseada na literatura científica.

4– Conclusão

Conclui-se que a conduta clínica adotada através do tratamento restaurador com resina composta foi substancial para o tratamento de hipersensibilidade dentinária relatada pelo paciente causada por lesões de abrasão.

Referências Bibliográficas:

1. Arq. Int. Otorrinolaringol. / Intl. Arch. Otorhinolaryngol., São Paulo - Brasil, v.16, n.1, p. 96-102, Jan/Fev/Março - 2012.
2. Ribeiro, V. S. D. C. R., de Almeida, E. L., de Carvalho Leal, I., Bizerril, D. O., de Lima Saintrain, M. V., Ferreira, R. G. L. A., & Passos, V. F. (2019). Diagnóstico e tratamento de lesões não cariosas: a visão do cirurgião-dentista do sistema público de saúde. Journal of Health & Biological Sciences, 7(2 (Abr- Jun)), 204-210.
3. Hoeppner, M. G., Massarollo, S., & Bremm, L. L.(2020) CONSIDERAÇÕES CLÍNICAS DAS LESÕES CERVICAIS NÃO CARIOSAS CLINICAL CONSIDERATIONS ABOUT THE NON-CARIOUS CERVICAL LESIONS.
4. Carvalho, T. P., Gabri, L. M., de Mattos, V. G. G., dos Santos, M. M., & Barreto, L. P. D. (2020). Hipersensibilidade dentinária associada a lesões cervicais não cariosas: revisão de literatura. Revista Naval de Odontologia, 47(2), 68-76.
5. Trentin, M. S., & Bervian, J. (2014). Hipersensibilidade dentinária cervical: uma revisão da literatura. Revista da Faculdade de Odontologia-UPF, 19(2).
6. Muñoz, M., Mena-Serrano, A., Baggio, R., Reis, A., & Campanha, N. H. (2010). Erosão dentária e abrasão: relato de um tratamento estético conservador dos dentes anteriores com resinas compostas diretas. Revista Dental Press de Estética, 7(2).
7. Riley DS, et al. CARE guidelines for case reports: explana-tion and elaboration document. J Clin Epidemiol. 2017. pii: S0895-4356(17)300379. doi: 10.1016/j.jclinepi.2017.04.02.
8. Telles, D. D. M. (2000). Incidência de lesões cervicais não cariosas em estudantes de odontologia e sua relação com aspectos oclusais. Bauru:, Faculdade de Odontologia de Bauru.
9. Azrak, M. A. (2003). Estudo comparativo da morfologia dentinária cervical em dentes normais e dentes com lesão cervical não cariosa: estudo em MEV.
10. Kliemann, C. (2002). Lesöes cervicais näo-cariosas por abrasäo (escovaçäo traumática). JBC j. bras. clin. odontol. integr, 204-209.
11. de Macedo Amaral, S., da Costa Abad, E., Maia, K. D., Weyne, S., & Basílio, M. D. P. R. P.(2012) Lesões não cariosas: o desafio do diagnóstico multidisciplinar Not carious lesions: the challenge of the multidisciplinary diagnosis.
12. Caixeta vieira, i. Z. A. B. E. L. A., & de oliveira, p. A. U. L. A. (2018). A influência dos diferentes métodos de fotoativação na longevidade de restaurações, com resina composta, em lesões cervicais não cariosas: revisão de literatura.
13. Barossi, L. (2020). Tratamento restaurador de lesão cervical não cariosa: uma revisão integrativa dos últimos 10 anos. Odontologia-Pedra Branca.

EXODONTIA DE TERCEIRO MOLAR INCLUSO – ELEMENTO 38: RELATO DE CASO

Carolina WON HELD[1]; FRANCO, R[1]; Claudio PELLEGRINI[2]ALVIM, Annalee Nogueira Sá HOSKEN[2], Bruno da Silva INÁCIO[2] , Hugo Cezar N ALVIM[2]

[1]Acadêmico em Odontologia Universidade Iguaçu – Campus V. Itaperuna/RJ, Brasil.
[2]Curso de Odontologia. Universidade Iguaçu – Campus V. Itaperuna/RJ, Brasil.

*Autor para correspondência: carolinawhi@gmail.com

Resumo

Em tratamentos ortodônticos que necessitam de extrações de terceiros molares, por mais que não se constituam uma alternativa de rotina da terapia ortodôntica, quando bem indicados e executados, podem trazer benefícios para pacientes com diversos tipos de más oclusões. O objetivo do trabalho foi relatar a cirurgia de extração do terceiro molar, de paciente que queixando-se de fortes dores, dirigiu-se à Clínica Universitária, e após exames clínicos e radiográficos fora recomendada a extração. Utilizou-se como metodologia para a discussão uma revisão da literatura de caráter descritivo exploratório e, conclui-se que o procedimento adotado fora eficaz para solucionar a queixa do paciente.

Palavras-chave: Exodontia. Odontologia. Terceiro Molar.

Abstract

In orthodontic treatments that require third molar extractions, although they are not a routine alternative to orthodontic therapy, when properly indicated and performed, they can bring benefits to patients with different types of malocclusions. The objective of this work was to report the third molar extraction surgery in a patient who complained of severe pain, went to the University Clinic, and after clinical and radiographic examinations, extraction was recommended. A descriptive exploratory literature review was used as a methodology for the discussion, and it was concluded that the procedure adopted was effective in resolving the patient's complaint.

Keywords: Extraction. Dentistry. Third Molar.

1 – Introdução

As exodontias de terceiros molares são procedimentos realizados rotineiramente nas clínicas e consultórios, a maioria das indicações é feita pela falta de espaço para sua completa erupção, o que pode gerar diversos problemas como dor, edema, desconforto e desalinhamento dos dentes vizinhos. Para realização dessa cirurgia é necessário planejamento, para que a execução seja mais fácil e diminuir as chances de complicação pré, trans e pós-operatórios que podem ocorrer. O presente trabalho apresenta o procedimento de extração de terceiro molar semi-inclusos, de paciente, que procurou à clínica universitária, queixando-se de dor, sendo o ato cirúrgico realizado após avaliação[1].

Durante o planejamento cirúrgico deve ser solicitados exames de imagem, exames laboratoriais, exame clínico e a prescrição de medicamentos pré-operatórios. Cada paciente deve ser avaliado e tratado de maneira individual, para que se reduza as chances de complicações. Dentre as preparações para a realização da cirurgia, está a biossegurança adequada, feita com a utilização de materiais e campo cirúrgico estéril, e a realização de antissepsia extraoral e intraoral do paciente[2].

As complicações mais comuns são relacionadas a infecções pós-operatórias, hemorragias, fraturas ósseas e parestesia temporária. Por esses motivos o planejamento e execução devem ser muito bem planejadas[3].

Algumas estruturas como nervo alveolar inferior ou o seio maxilar podem estar em grande contato com os dentes inclusos, por isso a grande necessidade do planejamento e experiência do cirurgião dentista. O terceiro molar é um dos dentes que possui intima relação com o assoalho do seio maxilar, durante a exodontia pode-se acontecer uma abertura acidental do seio maxilar, pode ocorrer um deslocamento acidental do elemento dentário para o interior do mesmo. Isso pode acontecer pela escolha inadequada de alavancas, fórceps e outros extratores, por isso é necessário que seja feito toda instrumentação correta para o caso do paciente em questão[4].

2– Relato de caso

Considerações Éticas

Toda a descrição deste relato de caso está baseada nas diretrizes do CARE guideline[5]. O comitê de Ética da Universidade Iguaçu – Campus V, instituição na qual o paciente foi atendido, dispensa a submissão para aprovação por tratar-se de pesquisa de caso clínico.

Intervenção Terapêutica

Após a realização de todos os exames clínicos e radiográficos, fora sugerido ao paciente a extração do terceiro molar que se encontrava incluso. Com a anuência do mesmo, iniciou-se a preparação e os procedimentos cirúrgicos.

Montou-se a mesa cirúrgica e após, realizou-se assepsia intra-oral e extra-oral.

Para se conseguir vislumbrar a eficácia do tratamento, fora tirada uma fotografia inicial para posterior comparação (Figura 1).

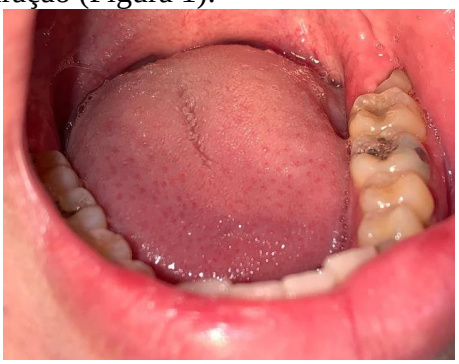

Figura 1: Aspecto inicial

Após, fora realizada a anestesia do nervo alveolar inferior e bucal (Figura 2).

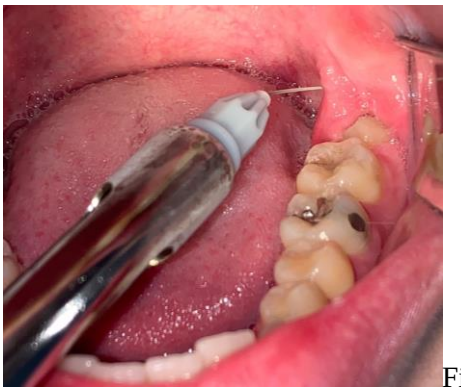

Figura 2: Anestesia

Após bloqueio anestésico, procedeu-se com a incisão envelope, utilizando bisturi lâmina 15 C (Figura 3).

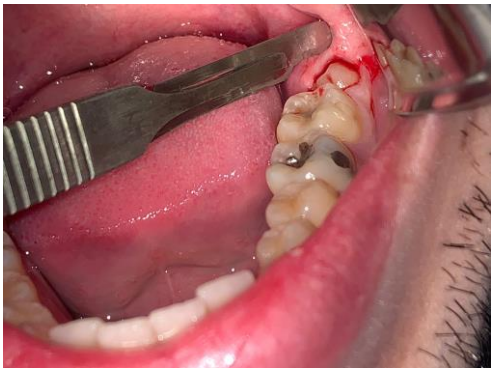

Figura 3: Incisão envelope

Após a incisão, fora realizado o descolamento da mucosa e periósteo, para que se pudesse ter uma melhor visão da área de tratamento (Figura 4).

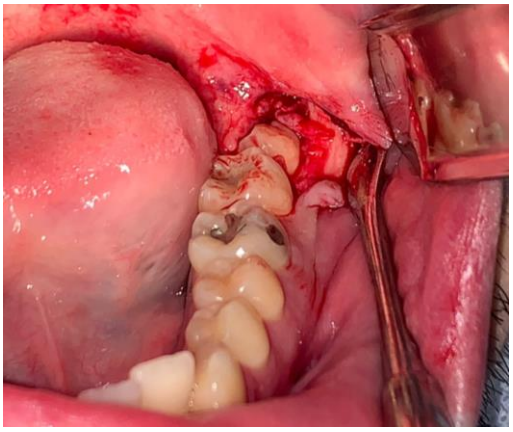

Figura 4: Descolamento de gengiva

Em seguida, realizou-se a osteotomia, utilizando broca esférica Carbide Komet, em alta rotação (Figura 5).

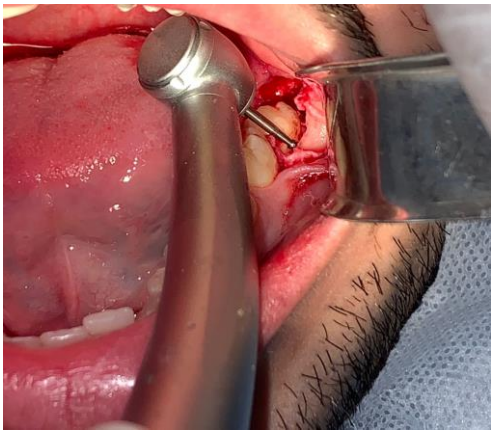

Figura 5: Osteotomia

Com a utilização da alavanca reta de Seldin, após realização da osteotomia, procedeu-se com a remoção do elemento 38 (Figura 6).

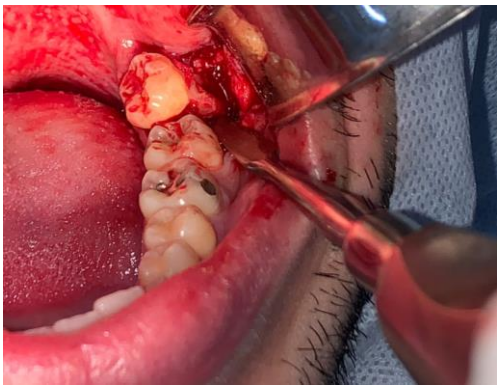

Figura 6: Remoção do elemento 38

Em seguida, irrigou o campo cirúrgico com soro fisiológico para antissepsia do alvéolo pós exodontia e antes de se iniciar a suturação (Figura 7).

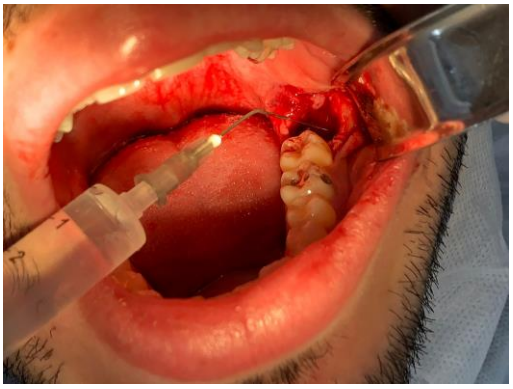

Figura 7: Irrigação

Após irrigação, prosseguiu o procedimento com a realização de sutura contínua festonada, utilizando fio 3-0 (Figura 8 e 9).

Figura 8: Sutura

Figura 9: sutura

Após sutura com hemostasia satisfatória, foi prescrito ao paciente, Amoxicilina 500mg, de 8 em 8 horas, nimesulida 100mg de 12 em 12 horas durante 03 dias, dipirona 500mg em caso de dor.

Por fim, para consagrar a exodontia, fotografou-se o elemento 38 extraído (Figura 10)

Figura 10: Elemento 38

Após 07 dias, paciente retornou ao consultório sem queixas, com cicatrização satisfatória e foi realizada a remoção da sutura.

3 – Discussão

Os terceiros molares são os últimos dentes a erupcionarem e encontram-se semi-inclusos ou inclusos. As complicações ou acidentes podem acontecer no trans ou no pós-operatório, alguns fatores devem ser levados em consideração, como a idade do paciente, experiência do cirurgião dentista e posição do dente a ser extraído[6].

A impactação dentária é definida quando um elemento dentário não ocupa sua posição ideal na arcada dentária no tempo correto. Na dentição humana, os terceiros molares têm a maior taxa de retenção em relação aos outros dentes da arcada. Vários fatores podem interferir na erupção de terceiros molares, como a falta de crescimento esquelético, aumento do tamanho da coroa e maturação tardia dos terceiros molares. A exodontia de dentes impactados varia muito de um caso para outro, havendo casos de dificuldade elevada até casos que podem ser executados com uma certa facilidade. Para determinar o grau de dificuldade de cada caso, o cirurgião dentista deve realizar um adequado planejamento cirúrgico e uma minuciosa análise radiográfica[7].

Ao longo dos anos, os cirurgiões-dentistas tornaram-se mais especializados e aprimoraram-se no campo da cirurgia aprofundando suas pesquisas em terceiros molares, que são os dentes com maior indicação de remoção e maior índice de complicações. As indicações de exodontia dos terceiros molares são aplicadas tanto a dentes irrompidos ou não irrompidos. Porém, em muitos casos o fator causal dos sintomas não está presente, sendo importante que o paciente procure um cirurgião-dentista mesmo na ausência de sintomas dolorosos[8].

As contraindicações para realizar a exodontia de terceiros molares estão geralmente relacionadas a idade avançada do paciente, problemas de saúde e danos cirúrgicos nas estruturas adjacentes como, por exemplo íntimo contato do dente com o nervo alveolar inferior. A recuperação pós cirúrgica geralmente ocorre mais rapidamente e mais completamente em pacientes mais jovens[9].

Um bom planejamento antes de qualquer procedimento é essencial para obtenção de bons resultados, a profilaxia antibiótica em extração de terceiro molar retido deve fazer parte deste planejamento, levando em conta sua indicação para cada caso[10].

Conclusão

Conclui-se que o trabalho fora satisfatório, demonstrando a importância da técnica cirúrgica bem aplicada e bem executada, auxiliando durante todo ato operatório para a exodontia de terceiros molares inclusos, diminuindo riscos e otimizando o tempo cirúrgico e a resposta pós-operatória dos pacientes.

Referências Bibliográficas

1. Marco, L. R. D. R., & Bergamini, R. N. (2019). Cuidados necessários para exodontia de terceiros molares inclusos.
2. MACHADO, W. M. (2020). Acidentes e complicações associados a extração de terceiro molar.
3. Matos, A., Vieira, L., & Barros, L. (2017). Terceiros molares inclusos: revisão de literatura. *Psicologia e Saúde em debate*, *3*(1), 34-49.
4. Barros, M. F. B. R. F., de Amorim Rocha, L. L., & da Rocha, C. C. L. (2020). EXODONTIA ATRAUMÁTICA: ESCOLHA DA TÉCNICA COM BASE NO PERFIL CIRÚRGICO. *Revista Cathedral*, *2*(2), 1-1.
5. Riley, D. S., Barber, M. S., Kienle, G. S., Aronson, J. K., von Schoen-Angerer, T., Tugwell, P., ... & Gagnier, J. J. (2017). CARE guidelines for case reports: explanation and elaboration document. *Journal of clinical epidemiology*, *89*, 218-235.
6. Cordeiro, T. O., & Silva, J. L. (2016). Incidência de acidentes e complicações em cirurgias de terceiros molares realizadas em uma clínica escola de cirurgia oral. *Revista de Ciências da Saúde*, 37-40.
7. Dias-Ribeiro, E., Palhano-Dias, J. C., Rocha, J. F., Sonoda, C. K., & Sant'Ana, E. (2017). Avaliação das posições de terceiros molares retidos em radiografias panorâmicas: revisão da literatura. *Revista de Odontologia da Universidade Cidade de São Paulo*, *29*(2), 154-162.
8. Almeida, M. N. D. (2018). Avaliação das indicações para remoção do terceiro molar e sua localização a partir de imagens radiográficas.
9. Moreira, P. D. S. (2019). Terceiros Molares Impactados: Prevalência, Etiologia e Tratamento.
10. Normando, D. (2015). Terceiros molares: extrair ou não extrair?.

TRATAMENTO ENDODÔNTICO CONVENCIONAL EM CANINO INFERIOR – RELATO DE CASO

Aurea Coutinho QUEIROZ[1]; PEREIRA, J S[1]; TINOCO, Kênia Chiarelo[2]; INÁCIO, Rossana dos Santos[2]; SILVA, Lucílio Marcos[2]

[1]Discente de graduação do curso de odontologia da Universidade Iguaçu – Campus V. Itaperuna/RJ, Brasil.

[2]Docente do curso de odontologia da Universidade Iguaçu – Campus V. Itaperuna/RJ, Brasil.

*Autor para correspondência. aureacoutinhoqueiroz@gmail.com

RESUMO

O tratamento endodôntico convencional é uma terapia que tem sido adotada há anos no ramo da endodontia, uma vez que seu sucesso está relacionado com a técnica abordada pelo cirurgião-dentista, sendo intrinsecamente necessário o selamento hermético do conduto radicular. Dessa maneira, o objetivo do referido estudo foi descrever a técnica de endodontia convencional adotada em um canino inferior com pulpite irreversível sintomática em fase inicial. Paciente, sexo feminino, 63 anos, parda, compareceu a Clínica de Estágio Supervisionado em Endodontia da Universidade Iguaçu – Campus V, relatando dor na região do dente 43 após comer doces e beber água. Após o exame clínico e radiográfico foi constatado no dente 43 o quadro de pulpite irreversível sintomática em fase inicial, necessitando de tratamento endodôntico. Logo em seguida, foi planejado realizar a intervenção terapêutica com intuito de tratar a infecção. O procedimento executado foi adotado para conferir saúde bucal e qualidade de vida a paciente. Assim sendo, conclui-se que o tratamento endodôntico parece ser ótima alternativa no tratamento de dentes com pulpite irreversível sintomática em fase inicial.

Palavras Chave: Endodontia; Pulpite; Qualidade de vida

ABSTRACT

Conventional endodontic treatment is a therapy that has been adopted for years in the field of endodontics, since its success is related to the technique approached by the dentist, which requires the hermetic sealing of the root canal. Thus, the objective of this study was to describe the conventional endodontic technique adopted in a mandibular canine with symptomatic irreversible pulpitis in its initial phase. Patient, female, 63 years old, brown, attended the Supervised Internship Clinic in Endodontics at Universidade Iguaçu – Campus V, reporting pain in the region of tooth 43 after eating sweets and drinking water. After clinical and radiographic examination, symptomatic irreversible pulpitis was found in tooth 43, requiring endodontic treatment. Soon after, it was planned to carry out the therapeutic intervention in order to treat the infection. The procedure performed was adopted to check the patient's oral health and quality of life. Therefore, it is concluded that endodontic treatment seems to be an excellent alternative in the treatment of teeth with symptomatic irreversible pulpitis in the initial phase.

Key Words: Endodontics; Pulpitis; Quality of Life

─ Introdução

Há, basicamente, três situações nas quais o cirurgião-dentista que pratica a Endodontia vivencia no cotidiano: casos de retratamento, polpas vitais e polpas necrosadas; com isso, cabe ao profissional o conhecimento das técnicas necessárias para estabelecer o tratamento adequado em cada patologia em questão a fim de evitar casos de insucesso[1].

O planejamento adequado nas situações em que é necessária a realização do tratamento endodôntico está intimamente interligada à capacidade do cirurgião-dentista realizar a conduta clínica corretamente, preconizando o reparo dos tecidos perirradiculares por intermédio da limpeza e modelagem dos sistemas de canais, promovendo máxima descontaminação[2].

O sucesso do tratamento endodôntico está estritamente relacionado à propriedade de promover selamento hermético dos canais radiculares, com intuito de evitar contaminação por infiltração de fluidos[3]. Contudo, o desconhecimento das técnicas adequadas ocasiona situações de insucesso, o que aumenta significativamente os casos de retratamento endodôntico[4].

Diante disso, o objetivo do relato foi descrever a conduta clínica empregada durante um tratamento endodôntico convencional em canino inferior com pulpite irreversível sintomática em fase inicial.

─ Relato de caso

Considerações éticas: Toda descrição desse relato de caso está baseada nas diretrizes do *CARE guideline*[5]. O Comitê de Ética da Universidade Iguaçu – Campus V, instituição na qual o paciente foi atendido, dispensa a submissão para aprovação por tratar-se de pesquisa de caso clínico. O paciente assinou e concordou com o Termo de Consentimento Livre e Esclarecido.

Paciente, sexo feminino, 63 anos, parda, compareceu a Clínica de Estágio Supervisionado em Endodontia da Universidade Iguaçu – Campus V, queixando-se de dor ao comer doces e beber água na região do dente 43. Após exame clínico e radiográfico foi constatado que o referido dente apresentava o quadro de pulpite irreversível sintomática em fase inicial necessitando de realização de tratamento endodôntico para tratar a infecção (figura 1).

Figura 1: Fotografia inicial. Fonte: autoria própria.

Em seguida, para iniciar o tratamento endodôntico, foi realizada anestesia infiltrativa terminal no local do referido dente com anestésico lidocaína 3% com Norepinefrina (DLA, Brasil) (figura 2).

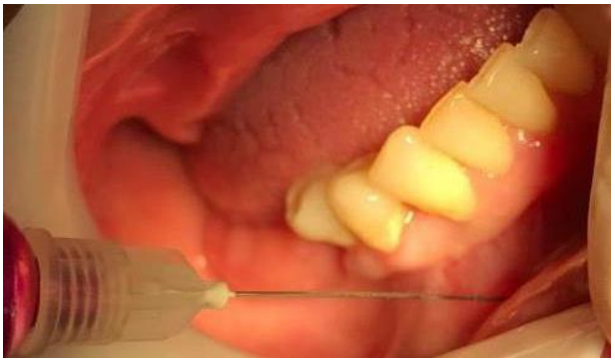

Figura 2: Anestesia infiltrativa. Fonte: autoria própria.

Foi realizado o acesso coronário à câmara pulpar com a ponta diamantada 1014HL (KG Sorensen, Brasil) (figuras 3 e 4). Logo após, fez-se o isolamento absoluto da região e posterior odontometria provisória (OP). Constatou-se que o comprimento aparente do dente (CAD) era 22 milímetros e foi determinada a OP em 20 milímetros.

Figura 3: Acesso coronário à câmara pulpar com ponta diamantada 1014HL. Fonte: autoria própria.

Figura 4: Aspecto clínico após abertura coronária. Fonte: autoria própria.

Na sequência, iniciou-se o Preparo Químico-Mecânico (PQM) segundo a Técnica Crown Down (Coroa-ápice). Com a lima K série especial número #10 (Dentsply Sirona,

Suiça) foi localizado o canal. Em seguida, realizou-se movimento de alargamento e limagem com as limas 55LK, 50LK e 45LK (Dentsply Sirona, Suiça) de acordo com a técnica coroa-ápice, avançando 2 milímetros a cada troca de lima. A substância irrigadora utilizada na conduta clínica foi Hipoclorito de Sódio 2,5% (Asfer, Brasil).

Logo após a primeira etapa da instrumentação do conduto aplicou-se tricresol (Biodinâmica, Brasil) em uma bolinha de algodão e selamento coronário com obturador provisório (Villevie, Brasil).

Na sessão clínica seguinte após retirar todo material obturador temporário continuou-se a instrumentação do canal com as limas 45LK, 40LK, 35 LK e 30LK (Dentsply Sirona, Suiça) até atingirmos 1 milímetro aquém do ápice radiográfico (figura 5), posição suficiente para o sucesso do tratamento endodôntico.

Figura 4: Ápice radiográfico atingido pela lima 30LK. Fonte: autoria própria.

Após a confecção do batente com as limas 30LK, 35LK e 40LK (Dentsply Sirona, Suiça) selecionou-se o cone de guta-percha calibre 40 (Dentsply Sirona, Brasil), pois foi o que melhor se adaptou pela técnica de inspeção tátil-visual (figura 6).

Figura 6: seleção do cone principal. Fonte: autoria própria.

Na sequência, seguiu-se com a manipulação do cimento endodôntico Endofill (Dentsply Sirona, Brasil) para cimentar o cone principal calibre 40 (Dentsply Sirona, Brasil) e cones acessórios FF (Dentsply Sirona, Brasil) pela técnica da condensação lateral.

Depois, foi realizada a radiografia de prova de qualidade para verificar o bom preenchimento do canal (figura 7).

Figura 7: radiografia de prova dos cones. Fonte: autoria própria.

Após isso, com o auxílio do instrumento de Lucas (Golgran, Brasil) realizou-se o corte e condensação dos cones a fim de remover o excesso de cones até a altura da junção amelocementária (figura 8). Com a aplicação correta da técnica obteve-se resultado clínico satisfatório.

Figura 8: radiografia final. Fonte: autoria própria.

– Discussão

Baseados nos estudos de Chui (2020)[6] nos propomos a investigar se a endodontia convencional ainda seria a melhor alternativa frente a endodontia minimamente invasiva para tratar infeções endodônticas. O principal achado após a realização do procedimento foi que o método convencional se mostrou eficaz para o caso em questão.

Encontramos na literatura outras abordagens técnicas que poderiam ter sido empregadas na condução da terapia endodôntica, a exemplo, tem-se a endodontia minimamente invasiva, na qual configura-se uma conduta que visa preservar a maior parcela de estrutura dental durante a terapia empregada[7]. Além disso, a instrumentação mecanizada rotatória surgiu para auxiliar e aprimorar a técnica nos casos que a limas manuais não seriam tão eficientes[8].

Consoante a isso, o uso dos localizadores apicais tem sido constantemente utilizado na endodontia diária, uma vez que possibilitam a correta determinação do comprimento de trabalho, sendo empregados em casos em que o dente apresenta ou não vitalidade, e até em situações nas quais é necessário o retratamento[9].

Consideramos que apesar das inovações tecnológicas presentes atualmente o tratamento endodôntico convencional ainda é viável, pois sua técnica pode ser adotada nas mais variadas situações clínicas, tornando o resultado satisfatório[10]. Contudo, para atingir o sucesso no tratamento endodôntico é necessário o conhecimento tanto da teoria quanto da prática clínica[11].

No presente estudo alcançamos resultado clínico eficiente em razão da precisão técnica empregada. Nesse sentido, destacamos a importância de traçar o plano de tratamento de acordo com as necessidades dos pacientes, baseado sempre na literatura científica. Sugerimos mais estudos longitudinais a fim de comprovar o sucesso da terapia endodôntica convencional em mais situações clínicas.

– Conclusão

Nessa perspectiva, concluímos que o tratamento endodôntico convencional parece ser uma terapia eficaz em dentes que necessitam de intervenção, porém o sucesso de tal conduta está intimamente relacionado ao correto embasamento científico e à habilidade técnica do operador.

Referências Bibliográficas:

1. Siqueira Jr, J. F., Rôças, I. N., Lopes, H. P., Alves, F. R., Oliveira, J. C. M., Armada, L., & Provenzano, J. C. (2012). Princípios biológicos do tratamento endodôntico de dentes com polpa necrosada e lesão perirradicular. *Revista Brasileira de Odontologia*, *69*(1), 08.

2. Barbosa, D. D. S., Da, T. E. E. S. Ú., & Associada, P. Faculdade de Tecnologia de Sete Lagoas–Facsete Especialização Em Endodontia.

3. Rodrigues, K. D., & Paiva, S. S. M. (2019). A influência do selamento coronário no sucesso do tratamento endodôntico. *Revista da JOPIC*, *2*(4).

4. Luckmann, G., Dorneles, L. D. C., & Grando, C. P. (2013). Etiologia dos insucessos dos tratamentos endodônticos. Vivências, 9(16), 133-139.

5. Riley DS, et al. CARE guidelines for case reports: explana-tion and elaboration document. J Clin Epidemiol. 2017. pii: S0895-4356(17)300379. doi: 10.1016/j.jclinepi.2017.04.

6. Chui, J. C. R. O. (2021). Comparação entre a endodontia convencional e a endodontia minimamente invasiva: Revisão de literatura.

7. Jiang H. W. (2016). *Zhonghua kou qiang yi xue za zhi = Zhonghua kouqiang yixue zazhi = Chinese journal of stomatology*, *51*(8), 460–464. https://doi.org/10.3760/cma.j.issn.1002-0098.2016.08.004

8. Trindade, J. V. R., Zimmer, K. E., Almeida, A. P. D., Silva, M. S. D., Schaefer, K. N., Müller, A. O., ... & Wagner, M. H. (2020). Instrumentação mecanizada rotatória na endodontia. *Mostra de Extensão, Ciência e Tecnologia da Unisc*, 329.

9. Guimarães, B. M., Marciano, M. A., Amoroso-Silva, P. A., Alcalde, M. P., Bramante, C. M., & Duarte, M. A. H. (2014). O uso dos localizadores foraminais na endodontia: revisão de literatura. Revista Odontológica do Brasil Central, 23(64).

10. Alshawwa, H., Wang, J. F., Liu, M., & Sun, S. F. (2020). Successful management of a tooth with endodontic-periodontal lesion: A case report. World journal of clinical cases, 8(20), 5049–5056. https://doi.org/10.12998/wjcc.v8.i20.5049

11. Canto, D. D., & Victorino, F. R. (2013). Avaliação do índice de sucesso de tratamentos endodônticos realizados por alunos de graduação.

GENGIVOPLASTIA PARA AUMENTO DE COROA CLÍNICA: RELATO DE CASO

Ednaldo R. C. JUNIOR[1]; **Sarah Saraiva SORRENTINO[2], José Luiz MIQUILITO[2], Diogo Elias MIQUILITO[2], Aline Manhães PESSANHA[2]**

[1]Discente em Odontologia Universidade Iguaçu – Campus V. Itaperuna/RJ, Brasil.
[2] Docente do Curso de Odontologia. Universidade Iguaçu – Campus V. Itaperuna/RJ, Brasil.

*Autor para correspondência: ednaldorcj@outlook.com

RESUMO

Os procedimentos cirúrgicos para aumento de coroa clínica compreendem a excisão de tecidos moles através de gengivectomia e gengivoplastia ou necessitando de remoção de tecido ósseo através de osteotomias e osteoplastias. O objetivo deste trabalho é relatar o caso de uma gengivoplastia realizada no intuito do aumento da coroa clínica. Relata-se o caso de paciente, que procurou a Clínica Universitária de Odontologia da UNIG – Universidade Iguaçu, Campus V, se queixando da insatisfação com seu sorriso, desejando correção do sorriso gengival.

Palavras chave: Estética. Gengivoplastia. Odontologia

ABSTRACT

Surgical procedures to increase the clinical crown include excision or soft tissue through gingivectomy and gingivoplasty or requiring removal of bone tissue through osteotomy and osteoplasty. The objective of this work is to report the case of a gingivoplasty performed in order to increase the clinical crown. We report the case patient who went to the University Dentistry Clinic of UNIG - Iguaçu University, Campus V, complaining about dissatisfaction with her smile, wishing to increase the gummy smile correction.

Keywords: Aesthetics. Gingivoplasty. Dentistry

1 – Introdução

Há muito, se sabe que os valores estéticos são influenciados por diversos fatores, dentre os quais pode-se se citar os psicossociais, culturais e econômicos e, assim sendo, o plano de tratamento deve sempre se ajustar na expectativa estética de cada paciente. Entretanto sorrisos equilibrados e em harmonia com as estruturas, facial e dento facial, são considerados mais estéticos[1].

Nesse sentido a cirurgia de aumento de coroa clínica tem sido amplamente realizada por promover um aumento do tamanho da coroa clínica, permitindo, assim, melhor realização de tratamentos[2].

Os procedimentos cirúrgicos para aumento de coroa clínica compreendem a excisão ou de tecidos moles através de gengivectomia e gengivoplastia ou necessitando de remoção de tecido ósseo através de osteotomias e osteoplastias. A grande indicação desse tipo de cirurgia é feita quando existe invasão do espaço biológico, pois este é de grande importância quando se almeja o sucesso[3].

O aumento de coroa clínica com finalidade estética está indicado quando os dentes anteriores são curtos ou tem exposição excessiva de tecido gengival e quando o contorno

gengival é irregular, tendo como principal objetivo cirúrgico estabelecer relação adequada na posição da margem gengival com o lábio e aumentar a coroa dos dentes, proporcionando harmonia estética entre altura e largura das coras clínicas dos dentes anteriores e em alguns casos possibilitando o fechamento de diastemas por meio de restaurações diretas com resina composta mantendo o equilíbrio e simetria. Nestes casos, o plano de tratamento adequado é definido após o diagnóstico definitivo[4].

O caso relatado neste trabalho é de paciente, que procurou a Clínica Universitária de Odontologia da UNIG – Universidade Iguaçu, Campus V, se queixando da insatisfação com seu sorriso, desejando a correção do sorriso gengival.

2– Relato de caso

Considerações Éticas

Toda a descrição deste relato de caso está baseada nas diretrizes do CARE guideline[5]. O comitê de Ética da Universidade Iguaçu – Campus V, instituição na qual o paciente foi atendido, dispensa a submissão para aprovação por tratar-se de pesquisa de caso clínico.

Informações do paciente

Paciente, sexo feminino, 27 anos, procurou a Clínica Universitária de Odontologia da UNIG – Universidade Iguaçu, Campus V, se queixando da insatisfação com seu sorriso, desejando aumentar a coroa clínica dos dentes anterossuperiores.

Intervenção terapêutica

Antes da iniciação do procedimento cirúrgico, realizou-se a montagem da mesa de cirurgia, contendo os seguintes instrumentos: espelho, seringa carpule, agulha curta, anestésicos locais, cabo de bisturi, lâmina de bisturi 15C, sonda milimetrada, sonda exploradora, cureta gracey 5-6, cureta gracey 7-8, descolador de molt, pinça, tesoura, porta agulha, broca 1014L e fio agulhado (Figura 1).

Figura 1: Mesa Cirúrgica

Ao iniciar o procedimento, fora realizada a sondagem, onde detectou-se a ausência de sangramento gengival e bolsa periodontal (Figura 2).

Figura 2: Sondagem

Após, realizou-se a assepsia extra-oral com digluconato de clorexidina 2% e intra-oral com bochecho de digluconato de clorexidina a 0,12% e, em seguida realizou-se o bloqueio anestésico com lidocaína dos nervos alveolares superiores e dos nervos infra-orbitários bilateral.

Em seguida, realizou-se a marcação dos pontos sangrentos com a sonda milimetrada, na altura do zênite gengival de cada elemento dentário (Figura 3)

Figura 3: Marcação dos pontos sangrentos

A incisão primeira em bisel interno foi realizada com o uso da lâmina 15 C, seguindo de incisões intrassulculares e remoção do colarinho, realizando assim a gengivectomia, propriamente dita, no primeiro quadrante (Figura 4).

Figura 4: Incisão

Posteriormente foi realizado o descolamento do retalho total do tipo envelope com o auxílio do descolador de molt na papila interdental de cada dente (Figura 5).

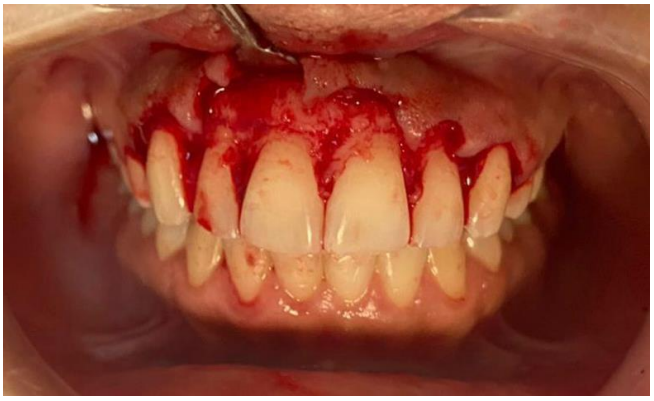

Figura 5: Descolamento do retalho gengival

Foi realizada a osteotomia, com a utilização da broca 1014L. Em seguida todo tecido gengival foi reposicionado a nível de junção cemento esmalte e as suturas interpapilares foram executadas com fio de nylon 4.0 (Figura 6).

Figura 6: Todo tecido gengival reposicionado e suturado

Figura 7: Resultado após 15 dias

3 – Discussão

O tratamento dentário só é considerado satisfatório quando respeitados os aspectos mecânicos, biológicos e estéticos, visando manter a integridade do tecido dental e a saúde dos tecidos de suporte.

Em muitas situações clínicas, as condições ideais para a realização do procedimento restaurador não estão presentes, tendo o profissional que buscar alternativas no sentido de criar acesso à parede cervical da cavidade, a fim de possibilitar um campo operatório livre de contaminação e umidade[6].

Em situações em que isso ocorre, apenas procedimentos cirúrgico-periodontais podem promover condições favoráveis. Dentre as opções de procedimentos cirúrgico-periodontais que podem trazer benefícios para o tratamento, pode-se destacar a cirurgia de aumento de coroa clínica[7].

O aumento de coroa clínica pode envolver apenas remoção de tecido mole e/ou tecido mole e osso alveolar. Cada procedimento deve ser avaliado quanto à sua viabilidade e observando-se os princípios biológicos, realizando exames periodontais detalhados bem como avaliação dos fatores etiológicos e higiene bucal, presença de alterações mucogengivais; avaliação oclusal, além de um detalhado exame radiográfico, a fim de estabelecer um correto diagnóstico e indicação da necessidade da realização do procedimento[8].

São indicações para o procedimento cirúrgico de aumento de coroa clínica: necessidade de eliminação de bolsas, recontorno gengival em caso de dificuldade nas reabilitações protéticas, hiperplasia gengival, desníveis gengivais que interfiram na estética, ou qualquer outra razão em que não seja estabelecido um ambiente favorável para tratamento[9].

Sendo assim, o principal objetivo cirúrgico estabelecer relação adequada na posição da margem gengival com o lábio e aumentar a coroa dos dentes, proporcionando harmonia estética entre altura e largura das coras clínicas dos dentes anteriores[10].

4 – Conclusão

A obtenção de um nível gengival mais apical, sem exposição radicular, e de harmonia na relação dentogengival, além dos relatos de satisfação pessoal, comprovaram o sucesso do emprego das técnicas de gengivoplastia/gengivectomia, com finalidade estética.

Sendo assim, conclui-se que a técnica utilizada foi a mais adequada e o resultado do trabalho foi muito satisfatório.

Referências Bibliográficas

1. Festugatto, F. E., Daudt, F. A. R. L., & Rosing, C. K. (2014). Aumento de coroa clínica: comparação de técnicas de diagnóstico de invasão do espaço biológico do periodonto. *Rev Periodontia*, *9*(1), 42-9.
2. Lourenço, A. H. D. T., Lourenço Júnior, E. D. T., & Vitral, R. W. F. (2015). Cirurgia plástica periodontal: uma abordagem para Ortodontia. *Rev. dental press periodontia implantol*, 44-58.
3. Levine, R. A., & McGuire, M. (2017). The diagnosis and treatment of the gummy smile. *Compendium of continuing education in dentistry (Jamesburg, NJ: 1995)*, *18*(8), 757-62.

4. Sousa, C. P., Garzon, A. C. D. M., & Sampaio, J. E. C. (2011). Estética periodontal: relato de um caso. *Revista Internacional de Cirurgia e Traumatologia Bucomaxilofacial*, *1*(4).
5. Riley, D. S., Barber, M. S., Kienle, G. S., Aronson, J. K., von Schoen-Angerer, T., Tugwell, P., ... & Gagnier, J. J. (2017). CARE guidelines for case reports: explanation and elaboration document. *Journal of clinical epidemiology*, *89*, 218-235.
6. Faria, A. L., Moura, A. S., Silva, A. M., Rodrigues, J. L., & Caldeira-Brant, L. (2010). Restauração transcirúrgica de pré-molar com lesão extensa idiopática: relato de caso. *Clínica e Pesquisa em Odontologia-UNITAU*, *2*(1), 53-59.
7. Cherulli, T. L., Menezes, H. H. M., Carneiro, K. F., Quagliatto, P. S., & Magalhães, D. (2015). Restauração transcirúrgica: Relato de caso clínico. *Rev. de Odontologia da UNESP*, *34*(3), 169.
8. da Silva Pereira, S. L., Ximenes, S. R., Moreira, D. M., & Costa, A. P. (2014). Transurgical restoration in the absence of attached gingiva. A case report. *Quintessence international (Berlin, Germany: 1985)*, *35*(1), 35-38.
9. Elerati, E. L., Assis, M. D. P., & Reis, W. C. F. B. D. (2011). Aumento de coroa clínica na reabilitação estética do sorriso gengival. *Perionews*, 139-144.
10. Rissato, M., & Trentin, M. S. (2012). Aumento de coroa clínica para restabelecimento das distâncias biológicas com finalidade restauradora–revisão da literatura. *Revista da Faculdade de Odontologia-UPF*, *17*(2).

FACETAS EM RESINA COMPOSTA DIRETA PARA FECHAMENTO DE DIASTEMAS SUPERIORES DE CANINO A CANINO – RELATO DE CASO

Carol F. SILVA[1], MARIS GUIA, R R[1], DORNELLAS, A P[2], **Elissa Almeida** ROCHA[2], **Rosa Maria** MACIEL[2], **Renato Lenoir** MARTINEZ[2], **Vanessa Ferreira da** SILVA[2]

[1]Discente do Curso de Odontologia da Universidade Iguaçú – Campus V, Itaperuna RJ
[2] Docente do Curso de Odontologia da Universidade Iguaçú – Campus V, Itaperuna RJ

*Autor para correspondência: karol_sferreira@hotmail.com

RESUMO

Alternativas menos invasivas para o fechamento de diastemas tem sido amplamente procuradas frente a alta taxa de sucesso das resinas composta e constante aprimoramento da tecnologia adesiva. Diante do exposto, esse estudo objetivou relatar o processo de fechamento de diastemas anteriores de uma paciente através de facetas em resina composta. Paciente, sexo feminino, 44 anos de idade, compareceu a clínica da Universidade Iguaçu queixando-se de sua estética anterior desfavorável. Após exame clínico, concluiu-se que seria possível reabilitá-la por meio de resina composta direta sem que houvesse nenhum desgaste de sua estrutura dentária. O procedimento teve início por meio do clareamento dentário de consultório para que a paciente fosse reabilitada numa escala de cor mais clara, promovendo maior estética à reabilitação. Posteriormente deu-se início à confecção das facetas em resina composta direta pela técnica da estratificação associada à guia palatina, dando mais naturalidade ao sorriso. Durante a consulta de retorno, a paciente relatou se adaptar bem ao novo sorriso, que o tratamento a proporcionou uma melhor qualidade de vida e autoestima mais elevada. Pode-se concluir que facetas diretas em resina composta para fechamentos de diastemas anteriores é uma alternativa eficaz em reabilitações estéticas anteriores quando o objetivo é devolver forma, função e naturalidade ao sorriso, preservando sobretudo a estrutura dentária e recuperando a autoestima da paciente.

Palavras- chave: Diastema, Resina composta, Estética.

ABSTRACT

Less invasive alternatives for closing diastema have been widely sought after to the high success rate of composite resins and constant improvement in adhesive technology. Given the above, this study aimed to report the process of patient's anterior diastema closure through composite resin veneers. A 44-year-old female patient attended the clinic at the University of Iguaçu complaining of her previous unfavorable esthetics. After clinical examination, it was concluded that it would be possible to rehabilitate her with direct composite resin without no wear to her tooth structure. The procedure started with dental whitening in the office for the patient could be rehabilitated on a lighter color scale, promoting greater aesthetics to the rehabilitation. Subsequently, the production of facets in direct composite resin was started, using the stratification technique associated with a palatal guide, making the smile more natural. During the return visit, the patient reported adapting well to the new smile and that the treatment provided her with a better quality of life and higher self-esteem. It can be concluded that direct composite resin veneers for previous diastema closure is an effective alternative for previous esthetic rehabilitations when the objective is to restore shape, function and naturalness to the smile, above all preserving the tooth structure and recovering the patient's self-esteem.

Key Words: Diastema, Composite Resins, Esthetics

1. INTRODUÇÃO

Os diastemas maxilares, principalmente o situado na linha média, é um achado clínico de grande prevalência, se caracterizando como um espaço interdental maior que 0,5mm entre os incisivos centrais superiores, podendo ser de etiologia tanto fisiológica como patológica, se inter-relacionando em alguns casos[1]. Além disso, os diastemas podem frequentemente ser considerados como um problema estético ou de má oclusão[2], podendo trazer prejuízos psicológicos, tendo em vista que hoje o sorriso é considerado o cartão de visita do paciente, influenciando em como eles se percebem e são percebidos diante de uma sociedade altamente exigente quanto a estética facial[3].

Diante das possibilidades de intervenção relacionadas ao fechamento de diastemas, a conduta selecionada deve levar em consideração a etiologia, duração do tratamento, condições financeiras do paciente e exigência do mesmo. Os procedimentos ortodônticos, apesar de conservadores, exigem um longo período para tratamento, têm um alto custo e nem todos os pacientes estão dispostos a realizá-los[2]. Outra opção seriam as facetas de porcelana, entretanto, apesar deste ser um material de ótima resistência e estética favorável, exigem várias sessões por serem confeccionadas de forma indireta, necessitando que o elemento dentário seja preparado, promovendo o desgaste de estrutura sadia, além de apresentarem um custo elevado[4].

Apesar das opções acima serem viáveis, outra opção de tratamento é a restauração em resina composta de forma direta por ser um material que tem proporcionado uma alta taxa de sucesso devido ao desenvolvimento em tecnologia de adesão, propriedades mecânicas e ópticas, permitindo a reprodução da anatomia dentária de forma natural e com tonalidade de dentina e esmalte muito semelhantes à realidade[5]. Ademais, não há necessidade de preparar o dente, permitindo uma abordagem minimamente invasiva ao paciente[6], entregando um ótimo trabalho, de longevidade aceitável, finalizado em poucas sessões e com preço mais acessível[7].

Diante do exposto, o objetivo desse trabalho foi reabilitar o sorriso de uma paciente através da confecção de facetas em resina composta para fechamento de diastemas anteriores localizados na arcada superior, proporcionando sorriso mais harmonioso, que agrade esteticamente a paciente, devolvendo a função adequada e preservando sobretudo a estrutura dentária.

2. RELATO DE CASO

Considerações Éticas: Toda descrição desse relato de caso está baseada nas diretrizes do CARE guideline 7. O Comitê de Ética da Universidade Iguaçu – Campus V, instituição na qual a paciente foi atendida, dispensa a submissão para aprovação por tratar-se de pesquisa de caso clínico. A paciente assinou e concordou com o Termo de Consentimento Livre e Esclarecido.

Paciente, 44 anos de idade, sexo feminino, compareceu a Clínica Odontológica na disciplina de Estágio Superior Clínica Integrada II da Universidade Iguaçu – Campus V queixando-se de sua estética dentária devido a presença de diastemas nos elementos anteriores superiores. De acordo com os dados colhidos através da anamnese, a história médica da paciente não apresenta nenhum tipo de alteração sistêmica que tenha relevância para esse relato.

Ao exame clínico, a paciente apresentou dentição permanente completa, fenótipo de dentes com aspecto levemente desgastados, porém não houve nenhuma evidência de hábitos parafuncionais ou qualquer sinal de disfunção. Apresentou também restaurações em amálgama satisfatórias nos dentes posteriores e lesões cervicais não cariosas,

provavelmente por ausência de guia canina e pelo relato de força excessiva durante a escovação. Observou-se também que a paciente não apresentava lesões cariosas ativas ou canais endodonticamente tratados nos elementos anteriores superiores, os quais se encontravam hígidos, e apresentava tecido periodontal sadio (figura 1).

Figura 1: Sequência do aspecto clínico inicial. A- Lado direito. B- Visão frontal. C- Lado esquerdo. Fonte: autoria própria

Considerando esses aspectos, chegou-se à conclusão que a conduta a ser seguida para resolução da queixa principal da paciente seria o clareamento de consultório supervisionado na arcada superior e inferior, associado posteriormente à confecção de facetas em resina composta direta nos elementos 23, 22, 21, 11, 12 e 13, sem desgaste, de forma minimamente invasiva, pelo método de adição, proporcionando o fechamento dos espaços presentes e devolução da guia canina, oferecendo funcionalidade, devolvendo a harmonia do sorriso e proporcionando melhor qualidade de vida à paciente.

Para tanto, iniciou-se a conduta clínica com a profilaxia, deixando a superfície dental a ser clareada isenta de biofilme, melhorando a ação do peróxido e prevenindo machas no pós-operatório. Em seguida, foi registrada a cor dos dentes da paciente através da escala de cores (Vita Classical, Wilcos, Alemanha) antes de dar início ao processo de clareamento, onde constou-se que a paciente apresentava uma cor próximo à A2 (figura 2A). Previamente, optou-se por utilizar um dessensibilizante (dessensibilize KF 2%, FGM, Brasil) por 10 minutos nos dentes que seriam clareados, prevenindo possível sensibilidade durante e após o processo operatório, uma vez que a paciente havia relatado possuir dentes sensíveis. Após, para realização do clareamento de consultório foi utilizado o gel clareador 35% (Whiteness ,HP MAXX 35%, FGM, Brasil) seguindo as instruções dadas pelo fabricante.

Foram realizadas 4 sessões de clareamento, sendo o total de 40 minutos cada sessão, e não foi relatado pela paciente nenhum desconforto durante o processo. Ao final das sessões de clareamento, observou-se que a paciente conseguiu alcançar a cor A1 (figura 2B).

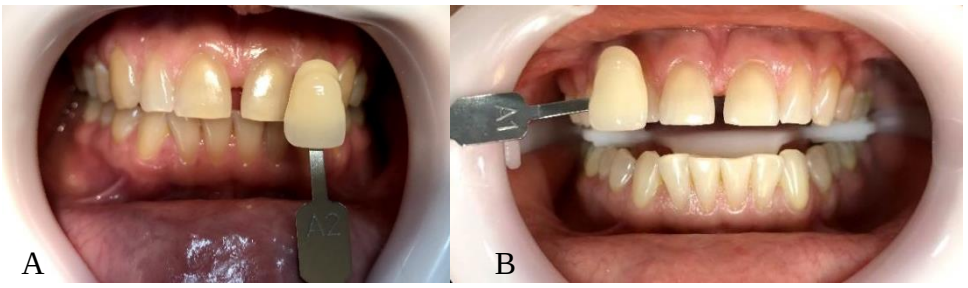

Figura 2: Registro de cor por meio da escala Vita. A- Prévio ao clareamento paciente apresentava coloração A2. B- Após o clareamento paciente alcançou a cor A1. Fonte: autoria própria

Concluídas as etapas do clareamento dental, foi realizada a moldagem com alginato (Jeltrade Dustless, Dentisply Sirona, Nova York), seguido pelo molde vazado com gesso pedra especial tipo IV (Durone, Dentisply sirona, Nova York) (figura 3A), no qual foi confeccionado o enceramento diagnóstico pelo método da adição, de canino a canino (figura 3B - 3C), para a confecção da guia palatina. Ademais, foi aguardado um período de 7 dias pós finalização do clareamento para dar início à confecção das facetas em resina, afim de não prejudicar a adesão da resina ao esmalte devido a resíduos do gel clareador.

Figura 3: modelo para enceramento diagnóstico. A- modelo de gesso. B- vista frontal do modelo de gesso encerado. C – vista oclusal do modelo encerado. Fonte: autoria própria

Anteriormente à confecção das facetas, foi realizado uma profilaxia para remoção de qualquer biofilme presente. A seleção da cor da resina teve como base a cor alcançada pelo dente na paciente através da escala de cores (Vita Classical, Wilcos, Alemanha) e a confirmação foi por meio dos testes com a resina A1B e A1E (Forma, Ultradent, Estados Unidos), através da inserção de pequenos incrementos sobre a superfície dental, aos quais foram foto polimerizados sem que fossem realizadas as etapas de condicionamento ácido e adesivo.

Selecionada a cor, foi realizado o isolamento absoluto modificado, deixando o local de trabalho livre de fluidos salivares. Logo após, isolou-se os dentes vizinhos com o auxílio de uma fita para isolamento (Isotape, TDV, Brasil) e deu-se início ao protocolo do sistema adesivo, aplicando o ácido fosfórico 35% (Ultra Etch, Ultradent, Brasil) por 30 segundos no dente a ser trabalhado, seguida da lavagem abundante com água para remoção do mesmo.

Posteriormente, foi aplicado o sistema adesivo de um passo (Single Bond Universal, 3M, Estados Unidos) com auxílio de um micro aplicador regular (Cavibrush, FGM, Brasil), friccionando-o por aproximadamente 20 segundos sobre a superfície do dente para que o adesivo penetrasse no esmalte proporcionando adesão adequada, e aplicado um leve jato de ar por 10 segundos sobre o adesivo, para que houvesse a evaporação do solvente e remoção de seu excesso. O adesivo foi foto ativado por 10 segundos (figura 4A- 4B).

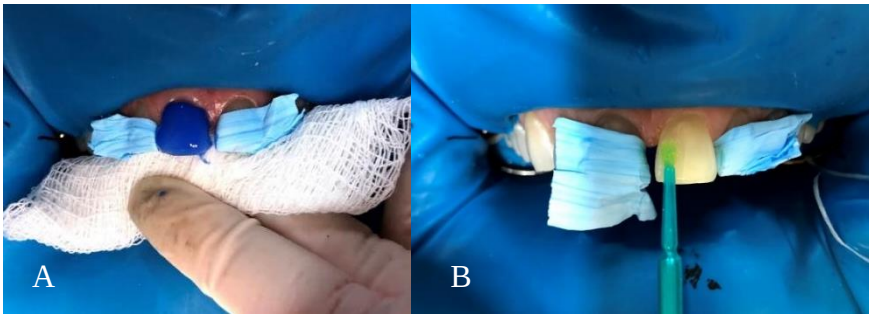

Figura 4: protocolo do sistema adesivo. A- Ácido fosfórico 35% aplicado sobre o esmalte. B- aplicação do sistema adesivo de 1 passo. Fonte: autoria própria

Com o auxílio do modelo encerado e utilizando o silicone de condensação (speedex putty, vigodent coltene, Brasil) foi confeccionada a guia palatina abrangendo de pré molar a pré molar superior (figura 5A) e verificado sua correta adaptação na boca da paciente (figura 5B). Na sequência, foi marcado na guia de silicone o término do dente da paciente com uma sonda exploradora e aplicado uma fina camada de resina composta translúcida (Forma, Ultradent, Estados Unidos), de maneira a se estender de 1 a 2mm acima do limite incisal previamente demarcado. A guia de silicone, já com a resina, foi colocada em posição e foto polimerizada por 40s, aderindo-se ao dente e formando a concha palatina (figura 5C), que serviu de referência para o procedimento restaurador subsequente.

Figura 5: Processo de confecção da concha palatina. A- Guia palatina. B- Teste da guia palatina em boca. C- Concha palatina após a fotopolimerização. Fonte: autoria própria

Depois de posicionada a concha palatina, foi colocado uma fina camada de resina flow (Opus bulk fill flow, FGM, Brasil) no gap esmalte-resina, vedando essa região e removendo a possibilidade de qualquer bolha de ar.

Para as interproximais, foi utilizada uma matriz de poliéster (Preven, Brasil), objetivando isolar os dentes vizinhos e proporcionar a confecção de um ponto de contato ideal. Assim, com o auxílio de uma espátula para resina (Suprafill ½, Millenium, Brasil), foi inserida e adaptada nessa região a resina de esmalte A1E (forma, ultradent, Brasil) contendo de 1 a 2 mm de espessura. Posteriormente, deslizou-se a matriz de poliéster da vestibular em direção a palatina, promovendo uma melhor adaptação da resina na proximal e palatina.

Sucessivamente, foi aplicada a resina de corpo A1B (Forma, ultradent, Brail) para se iniciar o processo de estratificação, mimetizando um dente hígido. A mesma foi adaptada de forma que houvesse uma camada mais espessa próximo à margem cervical do dente, ficando mais delgada à medida que se aproximava da incisal. Nesse processo, buscou-se deixar os lóbulos e os mamelos bem definidos, assemelhando-se a um dente natural.

Na sequência, foi posicionada uma fina camada de resina translúcida (forma, ultradent, Brasil) na incisal do dente, entre os mamelos, objetivando um efeito de opalescência nas bordas incisais. E por fim, na última camada foi utilizada a resina de esmalte A1E (Forma, ultradent, Brasil) sobre toda a superfície do dente (figura 6) contendo em torno de 1 a 2mm de espessura, acompanhando a anatomia previamente realizada.

Durante a inserção da resina, foi utilizado um pincel pelo de marta chato extrafino (kolinsky, Kota, Alemanha), a fim de uniformizar a superfície da resina e promover melhor adaptação na margem cervical, fazendo com que a resina terminasse em 0 com a superfície do dente.

Todos os incrementos foram foto ativados com o fotopolimerizador Shuster Emitter D, com comprimento de onda de 420 à 480 nm e potência 2300 mw/cm² no modo high por pelo menos 20 segundos; exceto na última camada, onde foi feita uma fotoativação de no

mínimo 40 segundos após a aplicação do gel hidrossolúvel, resultando em uma restauração esteticamente satisfatória antes mesmo do acabamento e polimento (figura 6).

Figura 6: Aspecto clínico após a fotopolimerização da última camada de resina, antes do acabamento e polimento final. Fonte: autoria própria.

Com a broca multilminada 30 lâminas (FG, Prima Dental Angelus, Brasil) foram removidos os excessos presentes na palatina e feito o ajuste oclusal, orientado por uma tira de carbono (figura 7A). Depois, com uma lâmina de bisturi número 12, foram removidos os pequenos excessos de resina na cervical de cada dente, evitado o sobre contorno das restaurações e consequente acúmulo de placa e inflamação gengival nessa região.

Posteriormente, foi desenhado na resina as arestas de transição e seu desgaste feito por meio de discos de lixa de granulação grossa (Diamond pro, FGM, Brasil) na baixa rotação, removendo volume e realizando desgastes leves, dando a conformação anatômica ideal de cada dente, definindo as áreas de espelho e de brilho (figura 7B).

Também se utilizou tiras de lixas de poliéster (Sof-lex, 3M, Brasil) para o acabamento das interproximais, polindo e proporcionando uma superfície mais lisa.

Depois, com o auxílio das brocas 2135F e 3118F (KG sorensen, Brasil), foi realizado as texturas, adequando a anatomia e caracterizando o dente por meio de movimentos levemente circulares, para demarcação dos mamelos (Figura 7C); e horizontais, simulando as ranhuras do dente.

Figura 7: fase de acabamento e polimento para finalização do caso. A- Ajuste oclusal. B- Confecção das áreas de espelho e brilho utilizando discos de lixa. C- Processo de texturização e anatomização da resina. Fonte: autoria própria

Para polimento final, utilizou-se as demais granulações do kit de polimento (Diamond pro, FGM, Brasil), seguido do sistema de acabamento de pontas de silicone flexíveis impregnadas com óxido de alumínio (Enhance, Dentsply Sirona, Alemanha). Por fim, foi utilizado os discos flexíveis de feltro (Diamond Flex, FGM, Brasil) somado à pasta com diamante micronizado de granulação extra fina para o polimento e brilho final do próprio kit (Diamond Excel, FGM, Brasil). Feito isso, concluiu-se o polimento das facetas diretas em resina composta deixando os dentes envolvidos com aspecto bem natural (Figura 8).

Lado esquerdo. Fonte: autoria própria

3. DISCUSSÃO

Baseados nos estudos da literatura atual [2, 7, 9], nos propomos a investigar se seria possível promover o fechamento de diastemas em dentes anteriores na arcada superior por meio de facetas diretas em resina composta sem que houvesse o desgaste dos elementos dentários. A principal constatação após finalizado o procedimento foi que a abordagem técnica adotada se apresentou como excelente opção para solução do caso em questão, tendo em vista uma execução clínica de forma precisa.

Tratamentos alternativos ao proposto nesse trabalho, que também são citados na literatura, poderiam ser empregados nos casos de diastemas maxilares. Dentre eles, a ortodontia, que é capaz de proporcionar um resultado satisfatório na maioria dos casos. Entretanto, sua principal desvantagem é o longo período de tratamento devido ao número de consultas necessárias para se obter o resultado estético desejado. Diante disso, e tendo a paciente uma oclusão favorável, sendo necessário o tratamento apenas para fins estéticos, essa possibilidade foi descartada, uma vez que a paciente preferia uma conduta que a trouxesse resultados estéticos satisfatórios em um curto período de tempo. Estudamos, então, que a reabilitação por meio de facetas em resina composta direta parecia ser a alternativa mais viável para o tratamento da paciente.[10]

Outra opção para o reestabelecimento da estética nesse caso seriam os laminados cerâmicos devido sua naturalidade, funcionalidade e principalmente resistência. Porém, faz-se necessário etapas laboratoriais e confecção de provisório, encarecendo o procedimento, além de demandar maior número de consultas, o que não é necessário na técnica direta de resina composta [4]. Ademais, além de proporcionarem padrões semelhantes à da porcelana no que se refere a funcionalidade e estética, as resinas compostas possuem menor custo, ausência de preparo dentário, sendo mais conservadoras em termos de estrutura dental, e a possibilidade de confecção em sessão única, proporcionando uma experiência mais confortável à paciente. Outrossim, em casos de fraturas, reparos e ajustem podem ser facilmente realizados sem que haja a necessidade de refazer o trabalho por completo como nos laminados cerâmicos.[9]

Quanto a técnica adotada, foi proposto o uso de uma guia palatina de silicone de condensação, onde é feito uma cópia do contorno lingual de um enceramento diagnóstico previamente confeccionado em modelo, servindo como uma matriz personalizada, reproduzindo a face palatina no que se refere ao comprimento e largura da borda incisal do dente a ser restaurado. Por meio dela, também é definido previamente o posicionamento da linha média a ser confeccionada, garantindo melhor proporção e previsibilidade ao caso, também em relação aos contatos excursivos. Tais facilidades são opostas à técnica convencional à mão livre, já que exige uma habilidade manual maior do operador, onde o material restaurador é inserido em pequenos incrementos e fotopolimerizado, com ou sem

o auxílio de uma matriz de poliéster associado à cunha de madeira para limitação das faces proximais.[8]

Apesar dos bons resultados encontrados, trata-se de uma mostra única, destacando-se que o sucesso através da conduta mencionada depende de um plano de tratamento específico baseado nas particularidades de cada caso.

4. CONCLUSÃO

Baseado no exposto, pode-se concluir que facetas diretas em resina composta para fechamentos de diastemas anteriores é uma alternativa eficaz em reabilitações estéticas quando o objetivo é devolver forma, função e naturalidade ao sorriso, preservando sobretudo a estrutura dentária e recuperando a autoestima da paciente.

REFERÊNCIAS BIBLIOGRÁFICAS

1. Saratti, C. M., Krejci, I., & Rocca, G. T. (2016). Multiple diastema closure in periodontally compromised teeth: How to achieve an enamel-like emergence profile. *The Journal of prosthetic dentistry*, *116*(5), 642–646. https://doi.org/10.1016/j.prosdent.2016.04.022
2. Kabbach, W., Sampaio, C. S., & Hirata, R. (2018). Diastema closures: A novel technique to ensure dental proportion. *Journal of esthetic and restorative dentistry : official publication of the American Academy of Esthetic Dentistry ... [et al.]*, *30*(4), 275–280. https://doi.org/10.1111/jerd.12397
3. Jaija, A. M., El-Beialy, A. R., & Mostafa, Y. A. (2016). Revisiting the Factors Underlying Maxillary Midline Diastema. *Scientifica*, *2016*, 5607594. https://doi.org/10.1155/2016/5607594
4. Edelhoff, D., & Sorensen, J. A. (2002). Tooth structure removal associated with various preparation designs for anterior teeth. *The Journal of prosthetic dentistry*, *87*(5), 503–509. https://doi.org/10.1067/mpr.2002.124094
5. Ferracane J. L. (2013). Resin-based composite performance: are there some things we can't predict?. *Dental materials : official publication of the Academy of Dental Materials*, *29*(1), 51–58. https://doi.org/10.1016/j.dental.2012.06.013
6. Dietschi D. (2008). Optimising aesthetics and facilitating clinical application of free-hand bonding using the 'natural layering concept'. *British dental journal*, *204*(4), 181–185. https://doi.org/10.1038/bdj.2008.100
7. Wolff, D., Kraus, T., Schach, C., Pritsch, M., Mente, J., Staehle, H. J., & Ding, P. (2010). Recontouring teeth and closing diastemas with direct composite buildups: a clinical evaluation of survival and quality parameters. *Journal of dentistry*, *38*(12), 1001–1009. https://doi.org/10.1016/j.jdent.2010.08.017
8. Felippe, L. A., Monteiro, S., Jr, De Andrada, C. A., & Ritter, A. V. (2005). Clinical strategies for success in proximoincisal composite restorations. Part II: Composite application technique. *Journal of esthetic and restorative dentistry : official publication of the American Academy of Esthetic Dentistry ... [et al.]*, *17*(1), 11–21. https://doi.org/10.1111/j.1708-8240.2005.tb00077.x
9. Prabhu, R., Bhaskaran, S., Geetha Prabhu, K. R., Eswaran, M. A., Phanikrishna, G., & Deepthi, B. (2015). Clinical evaluation of direct composite restoration done for midline diastema closure - long-term study. *Journal of pharmacy & bioallied sciences*, *7*(Suppl 2), S559–S562. https://doi.org/10.4103/0975-7406.163539
10. Oquendo, A., Brea, L., & David, S. (2011). Diastema: correction of excessive spaces in the esthetic zone. *Dental clinics of North America*, *55*(2), 265–viii. https://doi.org/10.1016/j.cden.2011.02.002

CIRURGIA DE GENGIVOPLASTIA EM BUSCA DE UM ‘‘SORRISO PERFEITO’’ PARA SATISFAÇÃO DO PACIENTE – RELATO DE CASO

Joao Pedro FREIRE[1], Sarah Saraiva SORRENTINO[2], José Luiz IQUILITO[2], Aline Manhães PESSANHA[2], Diogo Elias MIQUILITO[2]

[1] Discente do Curso de Odontologia Universidade Iguaçu – Campus V. Itaperuna/RJ, Brasil.

[2] Docente do Curso de Odontologia. Universidade Iguaçu – Campus V. Itaperuna/RJ, Brasil.

Autor para correspondência: jotape.freire7@gmail.com

RESUMO

A gengivoplastia é um procedimento cirúrgico que busca corrigir deformidades gengivais traumáticas ou de desenvolvimento, considerando um procedimento que proporciona o contorno gengival. É indicada em ausência da doença periodontal, almejando a correção estética e buscando um contorno gengival harmônico, restabelecendo os sulcos interdentais e a remodelação das papilas interdentais. Baseado no exposto, este estudo objetivou relatar o caso clínico adotado para uma paciente de 23anos do sexo feminino que procurou a clínica odontológica na Universidade Iguaçu, UNIG - Campus V, se queixando da estética gengival, sendo indicado o procedimento de gengivoplastia associada a técnica de osteotomia. concluímos que o bom planejamento do caso juntamente as técnicas cirúrgicas periodontais indicadas e bem executadas na correção de problemas estéticos, promovem a correção do sorriso gengival, devolvem uma melhor função, bem como aumenta a autoestima do paciente.

Palavras Chave: Gengivoplastia; Osteotomia; Sorriso gengival.

ABSTRACT

Gingivoplasty is a surgical procedure that seeks to correct traumatic or developmental gingival deformities, considering a procedure that provides gingival contour. It is indicated in the absence of periodontal disease, aiming for aesthetic correction and seeking a harmonious gingival contour, reestablishing the interdental grooves and remodeling the interdental papillae.
Based on the above, this study aimed to report the clinical case adopted for a 23-year- old female patient who sought the dental clinic at the University Iguaçu, UNIG -Campus V, complaining of gingival esthetics, and the gingivoplasty procedure associated with the technique was indicated. of osteotomy. we conclude that good case planning together with periodontal surgical techniques indicated and well executed in the correction of esthetic problems, promote the correction of the gummy smile, return a better function, as well as increase the patient's self-esteem.

Keywords: Gingivoplasty; Osteotomy; Gummy smile.

1- Introdução

A gengivoplastia é um procedimento cirúrgico no qual é empregado em busca de corrigir ou acabar com deformidades gengivais traumáticas ou de desenvolvimento,

considerando um procedimento que proporciona o contorno gengival. Essa cirurgia é indicada em ausência da doença periodontal, almejando a correção estética e buscando um contorno gengival harmônico, restabelecendo os sulcos interdentais e a remodelação das papilas interdentais[1].

O sorriso gengival é um tipo de preocupação comum entre os pacientes no dia a dia, pois a exibição gengival excessiva no ato de sorrir tem sido considerado antiestético. Com isso houve um impulsionamento de muitos pacientes a procurarem alguma forma de tratamento. A etiologia do sorriso gengival é muita das vezes multifatorial, no entanto o diagnóstico é imprescindível antes de qualquer procedimento cirúrgico[2].

A gengivoplastia é uma cirurgia ressectiva estética, que possui a finalidade o restabelecimento fisiológico do espaço biológico, possibilitando assim que os processos restauradores sejam compatíveis com a saúde periodontal, necessitando da existência da larga faixa de gengiva queratinizada, natureza fibrótica, ausência de deformidades ósseas e motivação do paciente no controle do biofilme[3].

Na periodontia, as técnicas cirúrgicas empregadas como opção para este tipo de terapia, pois um sorriso agradável é parte importante na composição do aspecto geral do indivíduo[4].

O objetivo do presente estudo foi descrever o processo pelo qual um paciente foi acometido por apresentar um sorriso gengival. Para tanto, o processo da cirurgia de gengivoplastia, estando assim permitindo uma melhor estética na gengiva a fim de proporcionar ao paciente satisfação e segurança ao sorrir.

2– Relato de caso

Considerações Éticas

Toda descrição desse relato de caso está baseada nas diretrizes do *CARE guideline*[5]. A paciente assinou e concordou com o Termo de Consentimento Livre e Esclarecido.

Informações do paciente

Paciente de 23 anos do sexo feminino, procurou a clínica odontológica na Universidade Iguaçu, UNIG - Campus V, se queixando da estética gengival, sendo indicado o procedimento de gengivoplastia associada a técnica de osteotomia.

Intervenção terapêutica

Inicialmente, pós avaliação da paciente, foi fotografado o aspecto inicial pré-

cirúrgico (Figura 1), logo após foi montada a mesa cirúrgica (Figura 2).

Figura 1: Aspecto Inicial
Fonte: Autoria Própria

Figura 2: Mesa Cirúrgica
Fonte: Autoria Própria

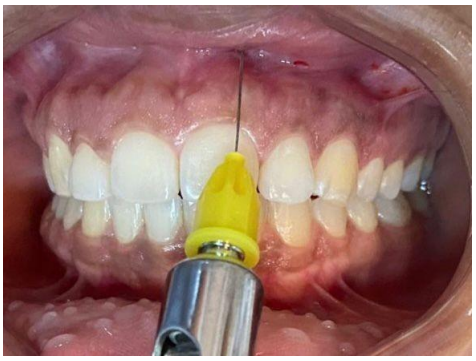

Figura 3: Bloqueio anestésico

Figura 4: Marcação dos pontos sangrante

Fonte: Autoria Própria

Foi administrada uma anestesia infiltrativa e intraseptal com anestésico alphacaine (Figura 3) e posteriormente foram marcados os pontos sangrante (Figura 4) com auxílio de um bisturi com uma lâmina 15C e curetas de call 5/6 e 7/8 (Figura 5) Em seguida, fora realizado retalho total de canino a canino, com a utilização de bisturi lâmina 15C e descolador de molt e o retalho foi rebatido (Figura 6).

Figura 5: Remoção do excesso de gengiva
Fonte: Autoria Própria

Figura 6: Retalho rebatido
Fonte: Autoria Própria

Em seguida foi realizada a osteotomia com auxílio da alta rotação e uma ponta diamantada esférica 1014 HL (Figura 7).

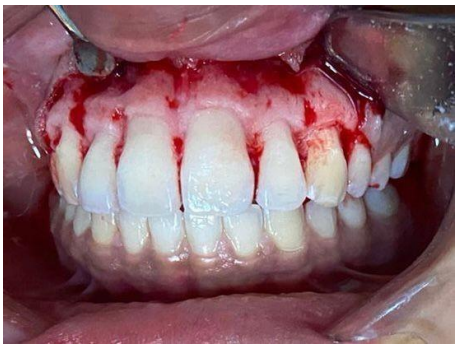

Figura 7: Aspecto pós osteotomiaFonte: Autoria Própria

Logo em seguida foi feita a sutura com fio 5-0 de nylon (Figura 8).

Figura 8: Aspecto final da cirurgiaFonte: Autoria Própria

Comparação do aspecto inicial do caso e o resultado final após 1 mês de cicatrização. (Figuras 9 e 10)

Figura 9: Aspecto inicial
Fonte: Autoria Própria

Figura 10: Aspecto final pós cirúrgico
Fonte: Autoria Própria

3 – Discussão

A gengivoplastia remodela a gengiva e restabelece a forma anatômica e fisiológica do sorriso, visa facilitar a higiene bucal e obter uma melhor estética. Tem sido aalternativa ímpar para resolver o problema estético do excesso de tecido gengival,que é a principal queixa dos pacientes[6.]

Segundo Rissato (2012), a cirurgia de gengivoplastia é um procedimento que remove tecido mole e duro na intenção de se obter uma coroa clínica maior, com margens cervicais integras acima da crista óssea alveolar, o que assim permite uma melhor adaptação e reestabelecimento do espaço biológico, devolvendo condições de saúde dos tecidos de sustentação[6].

Simplesmente remover o colar de tecido gengival, sem a osteotomia irá muita das vezes resultar numa recidiva do tecido gengival pro lugar indesejado durante o período de reparo, como descrito no estudo de Hempton (2010). A gengiva nada mais é que um tapete do tecido ósseo, após a gengivoplastia, a remoção da quantidade adequada de tecido ósseo garante o sucesso da cirurgia[7].

Foi realizada a conduta clínica levando em consideração a quantidade de gengiva inserida, bem como também a saúde periodontal favorável, verificação deausência de sangramentos e bolsas periodontais, retrações, mobilidade, e a ausência de lesão periapical, junto de uma boa inserção óssea[8].

O planejamento do tratamento do sorriso gengival perpassa por um diagnóstico correto da causa e seleção das possibilidades terapêuticas indicadas para resolução[9].

Ademais, a opinião do paciente também é de fundamental importância na escolha do procedimento a ser realizado[10]. O relato da paciente, junto com o planejamento, deve agir de forma harmoniosa e sucinta, resultando em um resultado satisfatório, tanto parao paciente quanto para o profissional[11].

4- Conclusão

Mediante ao exposto, concluímos que o bom planejamento do caso juntamente as técnicas cirúrgicas periodontais indicadas e bem executadas na correção de problemas estéticos, promovem a correção do sorriso gengival, devolvem uma melhor função, bem como aumenta a autoestima do paciente.

Referências Bibliográficas:

1. CARRANZA, F.A. A técnica da gengivectomia. In: Carranza, F. A.; Newman, M. G. Periodontia clínica. 8. ed. Rio de Janeiro: Guanabara Koogan, p. 624-628, 1997.

2. Dym H, Pierre R 2nd. Diagnosis and Treatment Approaches to a "Gummy Smile".

3. TUMENAS, I.; ISHIKIRIAMA, S. M. Planejamento estético integrado em Periodontia / Dentística. In: Cardoso RJA, Gonçalves EAN. Estética. São Paulo: Artes Médicas; p. 251-281, 2002.

4. SOUSA, C. P.; GARZON, A. C. D. M.; SAMPAIO, J. E. C. Estética periodontal: relato de um caso. Rev Bras Cir Period, v. 1, p. 262-267, 2003.

5. Riley, D. S., Barber, M. S., Kienle, G. S., Aronson, J. K., von Schoen-Angerer, T., Tugwell, P., ... & Gagnier, J. J. (2017). CARE guidelines for case reports: explanation and elaboration document. *Journal of clinical epidemiology*, *89*, 218-235.

6. Rissato, M., & Trentin, M. S. (2012). Aumento de coroa clínica para restabelecimento das distâncias biológicas com finalidade restauradora–revisão da literatura. *Revista da Faculdade de Odontologia-UPF*, *17*(2).

7. Hempton, T. J., & Dominici, J. T. (2010). Contemporary crown-lengthening therapy: a review. *The Journal of the American Dental Association*, *141*(6), 647-655.

8. Trevisani, R. S., & Von Meusel, D. R. D. Z. (2015). Aumento de coroa clínica em dentes anteriores. *Journal of Oral Investigations*, *3*(2), 19-24.

9. Stefhania Fernanda de Santana Melo, M. K. P. da S. (2018). Gengivoplastia associada ou não com osteotomia: relato de caso clínico. *ARCHIVES OF HEALTH INVESTIGATION*, *7*.

10. Silva CO, Riberio-Junior NV, Campos TVS, Rodrigues J, Tatakis D. Excessive Gingival Display: Treatment by a Modified Lip Repositioning Technique. J Clin Periodontol 2013; 40:260-5. [23]

11. Lopes JCA, Lopes RR, Silva KV, Almeida RV. Três diferentes técnicas cirúrgicas empregadas no clareamento gengival. J Bras Clin Estética Odontol. 2000; 4(23):80-3.

EXTRAÇÃO DO ELEMENTO 48 SEMI-INCLUSO: RELATO DE CASO

Camila Bettero ARAÚJO[1]; José Alberto TINOCO[2], Leonardo PEIXOTO[2], José Luiz MIQUILITO[2], Silmar Antunes PEREIRA[2]

1- Discente do Curso de Odontologia da Universidade Iguaçu – Campus V, Itaperuna- RJ
2- Docente do Curso de Odontologia da Universidade Iguaçu – Campus V, Itaperuna-RJ

E-mail para correspondência: camilabetteroaraujo@gmail.com

RESUMO

A proporção de novos casos de dentes sisos impactados cresce a cada dia, fazendo com que a extração deles seja um dos procedimentos mais realizados, atinge principalmente a faixa etária entre 20 a 30 anos de idade. Se apresenta por meio de doenças inflamatórias que causam dor e edema. Podem gerar destruição de dentes e ossos adjacentes, tendo como principal causa, a anatomia incerta, obstrução e falta de espaço. Baseado no exposto, este estudo objetivou relatar o caso clínico adotado para uma paciente do sexo feminino, 22 anos de idade que compareceu a clínica odontológica da Universidade Iguaçu- Campus V, com queixa de dor no elemento 48, sem comorbidades, sendo indicada a extração.

Palavras chave: cirurgia oral, terceiro molar, dente.

ABSTRACT

The proportion of new cases of impacted wisdom teeth grows every day, making their extraction one of the most performed procedures, reaching mainly the age group between 20 and 30 years old. It presents through inflammatory diseases that cause pain and edema. They can cause destruction of adjacent teeth and bones, having as their main cause uncertain anatomy, obstruction and lack of space. Based on the above, this study aimed to report the clinical case adopted for a female patient, 22 years old, who attended the dental clinic at the University Iguaçu-Campus V, complaining of pain in element 48, without comorbidities, and extraction was indicated.

Key words: oral surgery, third molar, tooth.

Introdução:

A proporção de novos casos de dentes sisos impactados cresce a cada dia, fazendo com que a extração deles seja um dos procedimentos mais realizados, atinge principalmente a faixa etária entre 20 a 30 anos de idade. Se apresenta por meio de doenças inflamatórias que causam dor e edema. Podem gerar destruição de dentes e ossos adjacentes, tendo como principal causa, a anatomia incerta, obstrução e falta de espaço [1].

A maioria dos dentistas orientam e indicam a extração dos terceiros molares, pois são dentes que não tem como prever a impacção, seu posicionamento na maioria dos casos é desfavorável e sua erupção improvável. Com isso mesmo não existindo o tempo certo comprovado cientificamente para se realizar a extração, o quanto antes, menor o risco de se causar problemas potenciais [2].

Como todo procedimento tem o risco de causar complicações e erros, na extração dentária não é diferente, e um dos erros mais decorrente é a extração do elemento incorreto. O cuidado e a atenção são elementos fundamentais, porque após o erro cometido, poucos dentistas pedem desculpas ou se disponibilizam para solucionar e

custear esse problema. Os três motivos principais que alegam essa falha do profissional são, falta de comunicação, encaminhamento inadequado, e dentistas exaustos devido o excesso de trabalho [3].

O objetivo desse estudo relatado, foi analisar e observar as técnicas, manobras e atos cirúrgicos, na remoção do terceiro molar semi incluso. Tendo como prioridade, amenizar a dor do paciente, proporcionando bem estar.

2- Relato de Caso:

Questões Éticas:

Todo esse relato de caso está baseado nas diretrizes do CARE guideline.
Paciente assinou e concordou com o Termo de Consentimento Livre e Esclarecido.

Informações do Paciente:

Paciente do sexo feminino, 22 anos de idade, compareceu a clínica odontológica da Universidade Iguaçu- Campus V, com queixa de dor no elemento 48, sem comorbidades.

Achados Clínicos ou Radiográficos:

A anamnese foi realizada, depois realizamos o exame clínico que apresentou edema e rubor ao redor do elemento 48, devido a essa condição o exame radiográfico panorâmico (Figura 1) foi solicitado.

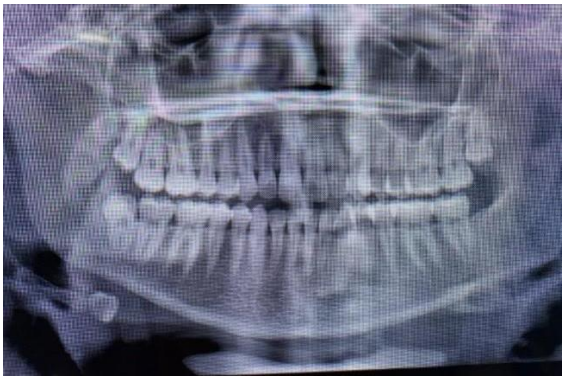

Figura 1: Exame Radiográfico Panorâmico. Fonte: Arquivo pessoal.

Intervenção Terapêutica:

Sendo assim, nos paramentamos, e arrumamos a mesa cirúrgica, com todos os instrumentais que seriam utilizados. Começamos o ato cirúrgico promovendo as condições de assepsia inerentes à cirurgia, e realizamos a aplicação da anestesia, anestesiando o nervo alveolar inferior do lado direito, e os nervos linguais e bucais. O anestésico utilizado foi lidocaína a 2 %, 3 tubetes. (Figura 2)

Figura 2: Aplicação da anestesia no nervo alveolar inferior. Arquivo pessoal.

Após perceber que o paciente estava devidamente anestesiado, analisamos que seria necessário ser feito um retalho envelope, pois o elemento era semi inclusivo. Utilizamos lâmina 15 c e um cabo de bisturi. (Figura 3) Para afastar o tecido e descolar a mucosa e o periósteo utilizamos o descolador de molt (Figura 4).

Figura 3: Realização do retalho envelope com bisturi e lâmina 15. Arquivo Pessoal

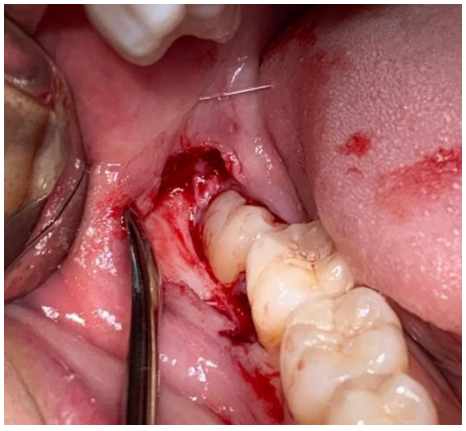

Figura 4: Afastamento do tecido e descolamento da mucosa e periósteo.
Arquivo Pessoal.

Foi necessário utilizarmos instrumentos de alta rotação, para fazermos a osteotomia, na

cortical óssea vestibular, para termos espaço e encaixar a alavanca, logo em seguida, extrair o dente. Usamos a broca ZEKRYA sob irrigação, apropriada para remover osso. (Figura 5)

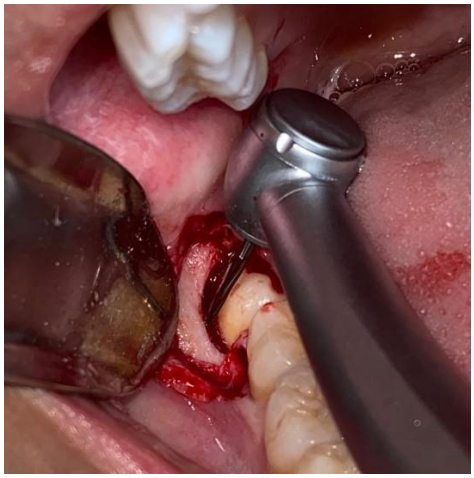

Figura 5: Utilização da broca ZEKRYA para fazer a osteotomia na cortical óssea vestibular. Arquivo Pessoal

Após conseguirmos termos o apoio para utilizar a alavanca, usamos a alavanca reta de seldin para fazer a luxação, fazendo movimentos de rotação. (Figura 6). Sendo assim, o dente se soltou do osso circunjacente e conseguimos extrair sem a necessidade do uso do fórceps. (Figura 7)

Figura 6: Utilização da alavanca reta de seldin. Arquivo Pessoal.

Figura 7: Elemento 48 que foi extraído. Arquivo Pessoal.

Em seguida, depois de extrair o dente, fizemos a irrigação do alvéolo com uma seringa descartável e soro fisiológico. (Figura 8). Depois realizamos a hemostasia com gases seca e esterilizada, que tem como finalidade conter o sangramento e facilitar a coagulação do sangue.

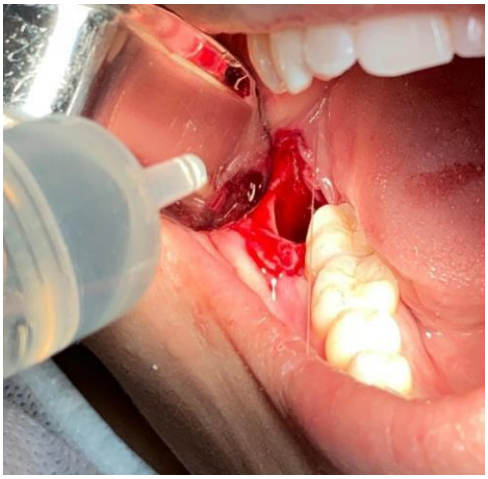

Figura 8: Irrigação do alvéolo utilizando seringa descartável e soro fisiológico. Arquivo Pessoal.

Logo em seguida, após a hemostasia, demos início a sutura do alvéolo, escolhendo o ponto continuo festonado, para que a sutura fique bem firme. (Figura 9)

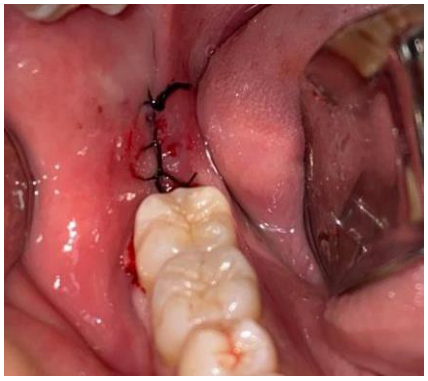

Figura 9: Realização da sutura, ponto contínuo festonado. Arquivo Pessoal.

Perguntamos a paciente como ela estava se sentindo após o procedimento, e após ela dizer que estava se sentindo bem, prescrevemos algumas medicações como Amoxicilina 500 mg 8/8 horas durante 7 dias, Ibuprofeno 600 mg 8/8 horas durante 3 dias, e Dipirona 500 mg em caso de dor.

Paciente foi orientado a retornar após 7 dias a clínica da Unig, Campus V, Itaperuna, para ser reavaliado e fazer a remoção da sutura. Depois de 7 dias, retornou sem queixas, com cicatrização satisfatória, e foi realizado a remoção da sutura.

3 - Discussão:

Baseados no estudo de KAUTTO (2018) [4] nos propormos a observar que a cirurgia de extração de siso vem sendo um dos procedimentos mais realizados em consultórios odontológicos.

Entretanto ao indicar a extração, justificativas viáveis e consideráveis devem ser apresentadas ao paciente, pelo fato de uma grande chance de complicações após o ato cirúrgico [2]. A técnica cirúrgica escolhida com bons princípios é de extrema importância para diminuir chances de complicações [5].

Especulamos que terceiros molares assintomáticos não significa ausência da doença, sendo necessário sempre avaliação com bucomaxilo facial [6]. Porém existem diferenças de opinião quando se refere-se qual a melhor prática na área de terceiro molar [7].

As principais complicações são dor intensa, edema, hemorragia, trismo e hematoma, o que se tornam preocupantes para pacientes e cirurgiões dentistas.

Não existe extração de dente simples, pois todo elemento dentário é amparado pelo alvéolo, periósteo, endósteo e membranas periodontais, vasos sanguíneos são cortados tendo grande chance de sangramento [8].

A radiografia panorâmica é o principal exame de imagem quando o paciente não apresenta sintomas subjacentes, pois pelo menos três condições presentes na radiografia determinam se deve realizar a extração, sendo elas, reabsorção na superfície distal do segundo molar, perda óssea marginal na raiz distal superfície do segundo molar, e um espaço periodontal aumentado ou cisto ao redor da coroa do terceiro molar [9]. Mesmo com o exame de imagem é de interesse do cirurgião dentista analisar a idade dos pacientes para calcular o desenvolvimento e qual o melhor tipo de tratamento [10].

Esse estudo de relato de caso teve como objetivo analisar as principais causas da extração do terceiro molar, sendo que, quando impactado causa grande desconforto ao paciente, tendo como a realização da exodontia o procedimento mais indicado, diante a essas situações.

4 - Conclusão:

Baseado no exposto, concluímos que a extração do terceiro molar, parece ser a alternativa para tratarmos pacientes com dores e incômodos neste elemento.

5 – Referências Bibliográficas:

1- Dodson TB, Susarla SM. Impacted wisdom teeth. BMJ Clin Evid. 2014 Aug 29;2014:1302. PMID: 25170946; PMCID: PMC4148832

2- Normando D. Third molars: To extract or not to extract? Dental Press J Orthod. 2015 July-Aug;20(4):17-8. DOI: http://dx.doi.org/10.1590/2176-9451.20.4.017-018.

3 -Jan AM, Albenayan R, Alsharkawi D, Jadu FM. The prevalence and causes of wrong tooth extraction. Niger J Clin Pract. 2019 Dec;22(12):1706-1714. doi: 10.4103/njcp.njcp_206_19. PMID: 31793478.

4- Kautto A, Vehkalahti MM, Ventä I. Age of patient at the extraction of the third molar. Int J Oral Maxillofac Surg. 2018 Jul;47(7):947-951. doi: 10.1016/j.ijom.2018.03.020. Epub 2018 Apr 13. PMID: 29661639.

5- Bouloux GF, Steed MB, Perciaccante VJ. Complications of third molar surgery. Oral Maxillofac Surg Clin North Am. 2007 Feb;19(1):117-28, vii. doi: 10.1016/j.coms.2006.11.013. PMID: 18088870.

6- Steed MB. The indications for third-molar extractions. J Am Dent Assoc. 2014 Jun;145(6):570-3. doi: 10.14219/jada.2014.18. PMID: 24878712.

7- Rafetto LK. Managing Impacted Third Molars. Oral Maxillofac Surg Clin North Am. 2015 Aug;27(3):363-71. doi: 10.1016/j.coms.2015.04.004. Epub 2015 Jun 9. PMID:
26070801.

8- HOLLAND DJ Jr. Complications in exodontia and oral surgery. Oral Surg Oral Med Oral Pathol. 1948 Aug;1(8):758-78. doi: 10.1016/0030-4220(48)90007-3. PMID: 18873408.

9- Matzen LH, Schropp L, Spin-Neto R, Wenzel A. Radiographic signs of pathology determining removal of an impacted mandibular third molar assessed in a panoramic image or CBCT. Dentomaxillofac Radiol. 2017 Jan;46(1):20160330. doi: 10.1259/dmfr.20160330. Epub 2016 Oct 25. PMID: 27681861; PMCID: PMC5595057.

10- Hatami A, Dreyer C. The extraction of first, second or third permanent molar teeth and its effect on the dentofacial complex. Aust Dent J. 2019 Dec;64(4):302-311. doi: 10.1111/adj.12716. Epub 2019 Oct 22. PMID: 31465537.

RESTITUIÇÃO DA COLORAÇÃO DENTAL UTILIZANDO O CLAREAMENTO INTERNO ATRAVÉS DA TÉCNICA IMEDIATA – RELATO DE CASO

Roberta Ribeiro MARIS GUIA[1]; SILVA, C F[1]; DORNELLAS, AP[2]; Kênia Chiarelo[2]; INÁCIO, Rossana dos Santos[2]; SILVA [2]**;** Vanessa Ferreira da **SILVA**[2]

[1]Discente do Curso de Odontologia da Universidade Iguaçu – Campus V. Itaperuna/RJ, Brasil.
[2]Docente do Curso de Odontologia da Universidade Iguaçu – Campus V. Itaperuna/RJ, Brasil.

*Autor para correspondência: roberta.ribeir8@gmail.com

RESUMO

Hoje em dia, um sorriso visualmente estético é de grande valia para o contentamento dos pacientes, em vista disso, o escurecimento de um único dente anterior interfere negativamente na satisfação do paciente com o aspecto visual do sorriso, por esse motivo o clareamento de dentes anteriores desvitalizados escurecidos tem se tornado uma terapia muito requisitada. Baseados no exposto, esse estudo objetivou relatar o clareamento interno de um incisivo central superior tratado endodonticamente apresentando escurecimento coronário utilizando a técnica imediata. Paciente do sexo feminino, 57 anos de idade compareceu à clínica odontológica da Universidade Iguaçu insatisfeita com o sorriso, queixando-se de escurecimento em um dente anterior após um tratamento endodôntico realizado há cerca de 5 anos. Após exame clínico e radiográfico, em vista da descoloração do dente 21, foi realizado o clareamento dental interno através da técnica imediata associado ao clareamento externo de consultório em 3 sessões, utilizando como agente clareador o peróxido de hidrogênio a 35%. Paciente não se queixou mais da estética desvaforecida e relatou satisfação com o novo aspecto visual do sorriso. Concluímos que, o clareamento interno parece ser uma alternativa viável e apropriada para clarear dentes não-vitais com escurecimento coronário.

Palavras-Chave: Clareamento Dental; Peróxido de Hidrogênio; Dentes Não-vitais.

ABSTRACT

Nowadays, a visually aesthetic smile is of great value to the satisfaction of patients, in view of this, the darkening of a single anterior tooth negatively interferes in the patient's satisfaction with the visual aspect of the smile, for this reason, the whitening of anterior teeth Darkened devitalized patients have become a much-requested therapy. Based on the above, this study aimed to report the internal whitening of an endodontically treated maxillary central incisor presenting coronary darkening using the immediate technique. A 57-year-old female patient attended the dental clinic at the Universidade Iguaçu dissatisfied with her smile, complaining of a darkening of a anterior tooth after an endodontic treatment carried out about 5 years ago. After clinical and radiographic examination, in view of the discoloration of tooth 21, internal dental bleaching was performed using the immediate technique associated with external office bleaching in 3 sessions, using 35% hydrogen peroxide as a bleaching agent. The patient no longer complained about the unvarying esthetics and reported satisfaction with the new visual aspect of the smile. We conclude that, internal whitening seems to be an alternative viable and appropriate to whiten non-vital teeth with coronary darkening.

Key-Words: Tooth Bleaching; Hydrogen Peroxide; Non-vital Teeth.

1 – Introdução

A pigmentação dentária apresenta inúmeras etiologias e de acordo com a origem e localização da mancha pode ser classificada em intrínseca ou extrínseca. Alguns cofatores como traumatismo dental, tratamentos endodônticos, perda da vitalidade pulpar, restaurações dentárias, doenças metabólicas ou sistêmicas podem intervir na alteração cromática da coroa dentária[1]. Em relação a descoloração dentária após tratamento endodôntico, ela pode ser remetida ao uso de medicações intra-canais e materiais obturadores utilizados durante a terapia endodôntica[2], como por exemplo, remanescentes de guta percha ou cimento endodôntico deixados na porção coronária da cavidade pulpar[3]. Hoje em dia, um sorriso visualmente estético é de grande valia para o contentamento dos pacientes[4], dessa forma, o escurecimento de um único dente anterior interfere negativamente na satisfação do paciente com o aspecto visual do sorriso[5].

Frente a um dente que apresenta qualquer tipo de descoloração dental, a estratificação ou a confecção de uma coroa total são possibilidades terapêuticas[6]. Outra opção de tratamento utilizada para minimizar ou eliminar a descoloração é mascarar o substrato escurecido com faceta direta em resina composta[7].

Além das opções terapêuticas mencionadas há também o clareamento interno, que é um procedimento minimamente invasivo, de baixo custo, bastante rápido, permite um bom resultado estético, onde os dentes desvitalizados e muito descoloridos são bem receptivos às técnicas de clareamento para restabelecimento da estética[6]. Quando comparado com outras opções terapêuticas, como folheados laminados e coroas totais, o clareamento é uma opção conservadora para tratar a descoloração, uma vez que oferece maior preservação da estrutura dental sadia[4].

Baseados no exposto, o presente estudo objetivou relatar caso clínico de clareamento interno de incisivo central superior esquerdo escurecido e endodonticamente tratado, utilizando a técnica imediata associada ao clareamento externo de consultório com o uso do agente clareador peróxido de hidrogênio a 35%.

2 – Relato de caso

Considerações éticas: Toda descrição desse relato de caso está baseada nas diretrizes do *CARE guideline*[8]. O Comitê de Ética da Universidade Iguaçu – Campus V, instituição na qual o

paciente foi atendido, dispensa a submissão para aprovação por tratar-se de pesquisa de caso clínico. O paciente assinou e concordou com o Termo de Consentimento Livre e Esclarecido.

Informações do paciente

Mulher de 57 anos de idade, sexo feminino, caucasiana, compareceu à Clínica Odontológica da Universidade Iguaçu – Campus V tendo como queixa principal a insatisfação com a estética do sorriso devido ao escurecimento de um dente anterior após um tratamento endodôntico realizado há cerca de 5 anos. Sua história médica não apresentou nenhum tipo de alteração sistêmica que tenha relevância para esse relato.

Achados clínicos e radiográficos

Após anamnese detalhada, o exame clínico foi realizado sendo constatado que a paciente apresentou dentição permanente incompleta (ausência dos elementos 15, 45, 47 e 36), ausência de hábitos parafuncionais ou qualquer sinal de disfunção. Além disso, apresentava restaurações nos dentes 11, 12, 13, 14, 16, 17, 21, 22, 25, 26, 27, 46, 48, 35, 37, 38 e um grande escurecimento coronário no dente 21.

Na radiografia panorâmica, observou-se que os dentes 11, 21 e 22 apresentavam tratamento endodôntico (Figura 1). Para avaliação complementar e mais criteriosa, foi realizada uma radiografia periapical, na qual foi observado que o incisivo central superior esquerdo (21) apresentava tratamento endodôntico satisfatório, ausência de lesão perirradicular e cariosa (Figura 2).

Figura 1: Radiografia panorâmica inicial. Fonte: Autoria própria.

Figura 2: Radiografia periapical, mostrando o dente 21 com tratamento endodôntico satisfatório e ausência de lesão periapical. Fonte: Autoria própria.

Considerando os aspectos clínicos e radiográficos chegou-se à conclusão que o tratamento para o dente em questão foi a restituição da coloração com o clareamento interno do dente 21 com o uso da técnica imediata associado ao clareamento externo de consultório utilizando o gel clareador peróxido de hidrogênio a 35%.

Intervenção terapêutica

Inicialmente foi feito um registro da cor inicial dos dentes utilizando a Escala de Cores Classical – Vita, obtendo uma escala A4 para o dente 21 (Figura 3A) e A3 para os demais dentes da cavidade bucal (Figura 3B).

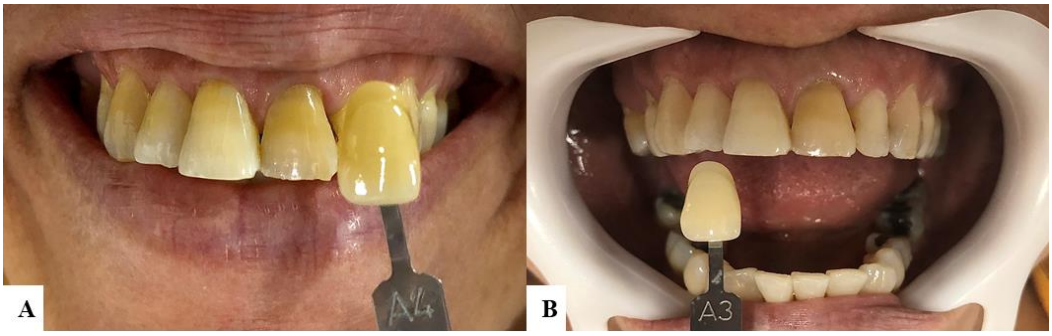

Figura 3: Registro da cor inicial com Escala Vita. A- Escala A4 para o dente 21. B- Escala A3 para os demais dentes. Fonte: Autoria própria.

Sob isolamento absoluto foi feita a remoção de toda restauração em resina composta da cavidade de acesso na face palatina com o uso de uma ponta diamantada esférica número 1012 (KG-Sorense, Brasil) (Figura 4A). Após realização do acesso coronário (Figura 4B), com uma sonda periodontal milimetrada foi feita a medição da coroa clínica do dente 21, obtendo uma medida de 10mm de comprimento (Figura 4C). Em seguida, foi realizada a desobstrução do conduto radicular 3mm além da margem gengival, utilizando uma broca largo número 2 (KG-Sorense, Brasil) em baixa rotação, resultando em 13mm de desobstrução (Figura 4D), para posterior confecção do tampão cervical.



Figura 4: Preparo do conduto radicular. A- Remoção da resina composta. B- Acesso coronário realizado. C- Medição da coroa clínica correspondente a 10mm de comprimento. D- Desobstrução do conduto 3mm além da margem gengival. Cursor endodôntico delimitando 13mm. Fonte: Autoria própria.

Posteriormente, com um algodão estéril embebido em álcool foi feita a limpeza da cavidade de acesso e na sequência foi feita a secagem com bolinhas de algodão. Para a confecção do tampão cervical, com o auxílio de um microbrush foi feito o condicionamento na cavidade com ácido poliacrílico a 11,5% (Vitro Condicionador, DFL, Brasil) por 10 segundos, depois foi feita a lavagem abundante da cavidade com jatos de água e secagem. Após, foi feita a aplicação do ionômero de vidro forrador (Ionoseal, VOCO, Alemanha) (Figura 5A) fotopolimerizando o mesmo por 40 segundos (Figura 5B) com a finalidade de impedir que a substância clareadora penetrasse pelos túbulos dentinários e se difundisse pela região cervical de raiz, evitando assim, uma futura reabsorção radicular cervical. Posteriormente foi feito o selamento da coroa dentária com o restaurador provisório (VILLEVIE, Brasil).

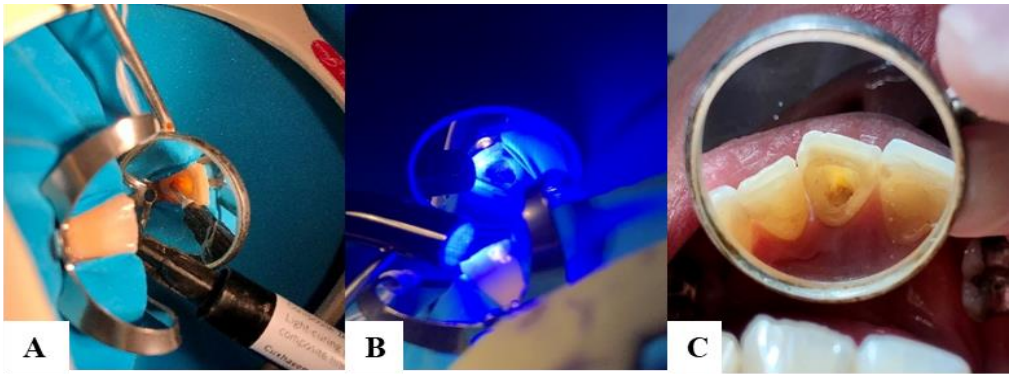

Figura 5: Confecção do tampão cervical. A- Aplicação do ionômero de vidro forrador Ionoseal. B- Fotopolimerização por 40 segundos. C- Tampão cervical confeccionado. Fonte: Autoria própria.

Em uma segunda consulta clínica o clareamento interno no dente 21 foi iniciado através da técnica imediata associado ao clareamento externo de consultório de 1º pré-molar a 1º pré-molar em ambas as arcadas - superior e inferior.

Primeiramente, foi realizada uma profilaxia utilizando escova robinson e pedra pomes diluída em água para remoção de toda placa bacteriana.

Posteriormente foi feita a remoção da restauração provisória utilizando a ponta diamantada esférico número 1012 e colocação do afastador labial expandex (Arcflex, FGM, Brasil). Em seguida, foi feita a aplicação do gel dessensibilizante (Dessensibilize Kf 2%, FGM, Brasil) na face vestibular de todos os dentes e aguardou 10 minutos para ação do gel. Após remoção do dessensibilizante com gaze e jatos de água, foi feita a secagem de todos os dentes e aplicação da barreira gengival (Top Dam, FGM, Brasil) de 1º pré-molar a 1º pré-molar na arcada superior e inferior, seguido de uma fotopolimerização por 40 segundos.

Em seguida, foi feita a manipulação do gel clareador (Whiteness HP MAXX, FGM, Brasil) seguindo as instruções do fabricante, onde em um recipiente foram colocadas 4 gotas do gel espessante e 12 gotas do peróxido de hidrogênio, mantendo assim a proporção 1:3 recomendada pelo fabricante, e depois foi feita a mistura dos dois com uma espátula até deixar uma mistura homogênea. Em seguida, com o auxílio de um microbrush foi feita a aplicação do gel clareador no interior da câmara pulpar do dente 21 sendo este aplicado voltado para a face vestibular do elemento (Figura 6A), seguida da aplicação externa nas faces vestibulares de todos os dentes de 1º pré-molar a 1º pré-molar em ambas as arcadas (Figura 6B). Passados 40 minutos com o agente clareador em ação, com o auxílio de um sugador foi feita a aspiração do gel das faces vestibulares dos dentes e do interior da câmara pulpar do dente 21, seguido de lavagem abundante com jatos de água. Posteriormente, foi feita a remoção do Top Dam com o auxílio de uma sonda exploradora. Para finalizar a primeira sessão, foi feito o selamento provisório (VILLEVIE, Brasil) da cavidade de acesso do dente 21.

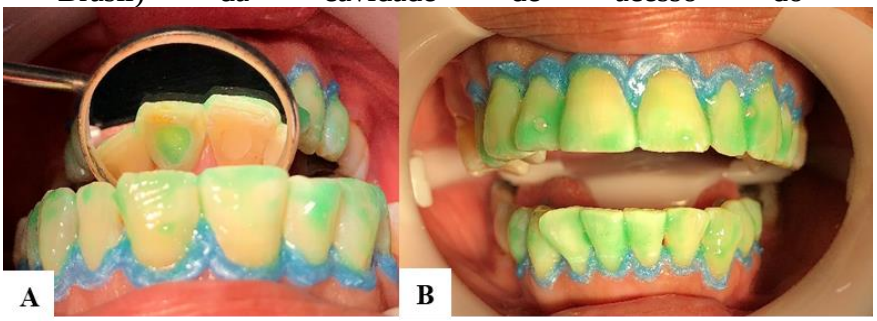

Figura 6: 1ª sessão de clareamento interno associado ao clareamento externo de consultório (Whiteness HP MAXX, FGM, Brasil). A- Clareamento interno do dente 21 utilizando a Técnica Imediata. B- Clareamento externo de consultório. Fonte: Autoria própria.

Após 15 dias da primeira sessão, foi repetido o mesmo processo, seguindo os mesmos protocolos e etapas do clareamento interno e externo. Na consulta seguinte, foi realizada a terceira sessão de clareamento interno e externo. Em seguida, foi feito o registro de cor com o uso da Escala de Cores Classical – Vita, saindo de uma escala inicial A4 (Figura 7A) para uma escala final A1 (Figura 7B).

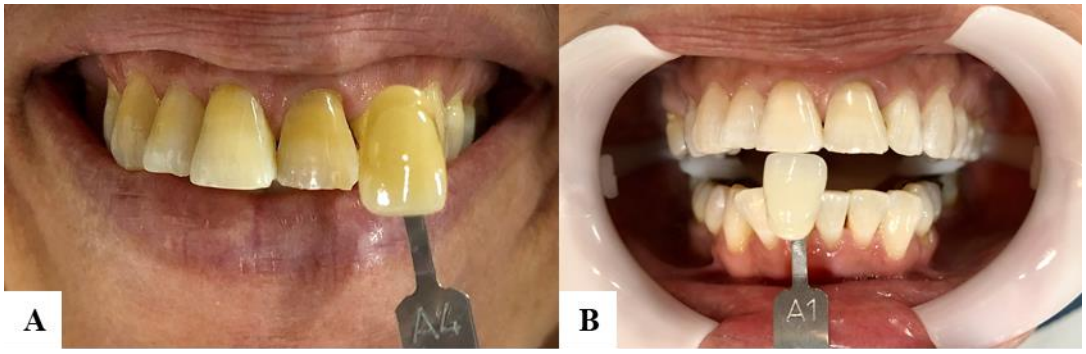

Figura 7: 3ª sessão de clareamento interno e externo. Resultado final. A- Registro de cor inicial A4 para o dente 21. B- Registro de cor final A1. Fonte: Autoria própria.

Segmento Clínico

Após dois meses do clareamento, a paciente retornou à clínica odontológica da Universidade Iguaçu e podemos observar que o dente respondeu muito bem às técnicas de clareamento interno e externo e não houve escurecimento coronário significativo, conforme figura 8.

Figura 8: Registro da cor após dois meses do término do clareamento interno e externo. Fonte: Autoria própria.

3 - Discussão

Baseados nos estudos como o de Carvalho & Gruendling[9] nos propomos à possiblidade de clarear um dente endodonticamente tratado com escurecimento coronário utilizando o clareamento interno através da técnica imediata com o uso do agente clareador peróxido de hidrogênio a 35% como já descrito no relato de caso desse trabalho.

Segundo Sundfeld et al.,[10] os dentes que apresentavam alteração cromática eram desgastados para serem reedificados através de procedimentos diretos ou indiretos, porém de acordo com a literatura mais atual o cirurgião-dentista pode lançar mão de técnicas efetivas e minimamente invasivas que permitem reverter os quadros de descoloração dentária[11].

Em vista disso, Erhardt et al.,[12] afirmaram que através dos processos químicos de oxidação ou redução das manchas dentárias, o clareamento de dentes não-vitais se mostra a opção mais conservadora para restaurar a cor natural dos dentes escurecidos, uma vez que o mesmo não requer desgaste da estrutura dental sadia, proporcionando um resultado mais

harmônico. E esse achado corrobora com estudos mais atuais como o de Higashi & Sakamoto[7] que relataram que há outras intervenções para tratar dentes com escurecimento coronário, como por exemplo, as facetas em resina composta/cerâmica ou a confecção de uma coroa total, porém essa última opção é uma terapêutica bem mais invasiva nesses casos, indo contra um dos princípios da Odontologia Contemporânea que é a mínima intervenção. Sendo assim, o clareamento interno é uma boa possibilidade para o tratamento de dentes desvitalizados escurecidos, motivo pela qual ele foi a técnica escolha para o relato desse caso, uma vez que a intenção era preservar o mais possível a estrutura dental remanescente do dente 21.

Dentre as técnicas de clareamento interno a técnica termocatalítica consiste na aplicação de calor com o objetivo de acelerar a reação química, acelerando assim a liberação de oxigênio, contudo, deve ser evitada, pois o calor gerado além de aumentar o risco de reabsorção radicular externa, pode causar danos aos tecidos periodontais[13]. Já a técnica imediata, no qual o paciente tem o resultado do clareamento ao final de cada sessão, emprega como agente oxidativo o peróxido de hidrogênio, é mais segura e promove menores riscos de reações adversas aos tecidos perirradiculares[14], sendo, portanto, a de escolha para o caso clínico desse trabalho.

Como resultado final do clareamento interno observarmos que o dente 21 desse relato, clareado pela técnica imediata, saiu de uma escala de coloração inicial A4 indo para uma escala A1 (VITA) corroborando com os resultados encontrados na literatura atual, onde é notado um crescente aumento da aplicabilidade clínica e eficácia do clareamento interno através dessa técnica em dentes escurecidos endodonticamente tratados de um modo menos invasivo, mais econômico, sem etapas laboratoriais e que acarretou em resultados satisfatórios para a paciente, mostrando ser capaz de restituir a estética da coloração dental.

4- Conclusão

Baseados no exposto concluímos que, a realização do clareamento interno com a técnica imediata utilizando o agente clareador peróxido de hidrogênio a 35% parece ser uma alternativa viável e apropriada para a reabilitação estética de incisivo superior endodonticamente tratado com escurecimento coronário.

Refêrencias Bibliográficas:

1. Schemel-Suárez, M., López-López, J., & Chimenos-Küstner, E. (2017). Dental pigmentation and hemochromatosis: A case report. *Quintessence international (Berlin, Germany: 1985)*, *48*(2), 155–159. https://doi.org/10.3290/j.qi.a37385

2. van der Burgt, T. P., & Plasschaert, A. J. (1985). Tooth discoloration induced by dental materials. *Oral surgery, oral medicine, and oral pathology*, *60*(6), 666–669. https://doi.org/10.1016/0030-4220(85)90373-1

3. Greenwall-Cohen, J., & Greenwall, L. H. (2019). The single discoloured tooth: vital and non-vital bleaching techniques. *British dental journal*, *226*(11), 839–849. https://doi.org/10.1038/s41415-019-0373-9

4. Barakah, R., & Alwakeel, R. (2019). Non-vital Endo Treated Tooth Bleaching with Sodium Perborate. *Current health sciences journal*, *45*(3), 329–332. https://doi.org/10.12865/CHSJ.45.03.13

5. Monteiro, R. V., Taguchi, C. M., Nery Silva, I. S., Linhares, L. A., & Bernardon, J. K. (2019). Effectiveness of combined internal-external bleaching for nonvital teeth: case reports. *General dentistry*, *67*(5), 40–44.

6. Pandey, S. H., Patni, P. M., Jain, P., & Chaturvedi, A. (2018). Management of intrinsic discoloration using walking bleach technique in maxillary central incisors. *Clujul medical (1957)*, *91*(2), 229–233. https://doi.org/10.15386/cjmed-852

7. Higashi, C., & Sakamoto Jr, A. S. (2017). Controlando a opacidade e translucidez em facetas de resina composta de dentes escurecidos. *Journal of Clinical Dentistry & Research*, *14*(1).

8. Riley, D. S., Barber, M. S., Kienle, G. S., Aronson, J. K., von Schoen-Angerer, T., Tugwell, P., Kiene, H., Helfand, M., Altman, D. G., Sox, H., Werthmann, P. G., Moher, D., Rison, R. A., Shamseer, L., Koch, C. A., Sun, G. H., Hanaway, P., Sudak, N. L., Kaszkin-Bettag, M., Carpenter, J. E., … Gagnier, J. J. (2017). CARE guidelines for case reports: explanation and elaboration document. *Journal of clinical epidemiology*, *89*, 218–235. https://doi.org/10.1016/j.jclinepi.2017.04.026

9. Carvalho, B., & Gruendling, Á. (2018). Técnica combinada de clareamento em dente tratado endodonticamente após traumatismo: estudo de caso. *Revista de Odontologia da Universidade Cidade de São Paulo*, *29*(3), 289-299. doi:https://doi.org/10.26843/ro_unicidv2932017p289-299

10. Sundfeld, R. H., Croll, T. P., & Killian, C. M. (2010). Recuperação do sorriso–A comprovação da eficiência e versatilidade da técnica da microabrasão do esmalte dental. *Jornal Brasileiro de Dentística & Estética*, *1*(1).

11. Soares, A. F., Chiok-Ocanã, L., Mondelli, R. F. L., & Bombonatti, J. F. S. (2014). Técnica minimamente invasiva: restabelecimento estético e funcional de dente despolpado escurecido. *Revista de Odontologia da UNESP*, *43*(Especial), 0-0.

12. Erhardt, M. C. G., Shinohara, M. S., & Pimenta, L. A. (2003). Clareamento dental interno. *RGO (Porto Alegre)*, 23-29.

13. Zimmerli, B., Jeger, F., & Lussi, A. (2010). Bleaching of nonvital teeth. A clinically relevant literature review. *Schweizer Monatsschrift fur Zahnmedizin = Revue mensuelle suisse d'odonto-stomatologie = Rivista mensile svizzera di odontologia e stomatologia*, *120*(4), 306–320.

14. Cioffi, S. S., Bortolatto, J. F., Corsi, C. E., Campos, E. A., & Oliveira Junior, O. B. D. (2013). Clareamento dental interno utilizando técnica imediata–relato de caso. *Revista de Odontologia da UNESP*, *40*(Especial), 0-0.

TRATAMENTO ENDODÔNTICO UTILIZANDO A TÉCNICA DE SCHILDER NA OBTURAÇÃO DO CANAL RADICULAR– RELATO DE CASO

Isabela LEMOS[1]; **SILVA**, C F[1]; **DORNELLAS**, AP[2]; Kênia Chiarelo[2]; **INÁCIO**, Rossana dos Santos[2]; SILVA [2]; **SILVA**, Lucílio Marcos[2]

[1]Discente do Curso de Odontologia Universidade Iguaçu – Campus V. Itaperuna/RJ, Brasil.
[2]Docente do Curso de Odontologia. Universidade Iguaçu – Campus V. Itaperuna/RJ, Brasil.

*Autor para correspondência. isabelaslemos@hotmail.com

RESUMO

A obturação do canal radicular, sendo a etapa final do tratamento endodôntico, é responsável pelo preenchimento do conduto radicular modelado, por meio de materiais obturadores. Para esse processo, o profissional deve escolher como método aquele que mais se adapta e tem maior segurança, lembrando sempre de valorizar o selamento dos terços apical, médio e coronário. Mediante a isso, o objetivo desse estudo foi apresentar um tratamento utilizando a técnica preconizada por Herbert Schilder, como uma alternativa viável tanto para o paciente, quanto para o cirurgião-dentista, com a finalidade de alcancar sucesso no tratamento endodôntico através de um eficiente selamento apical do canal radicular. Paciente, 38 anos de idade, sexo feminino, compareceu a Clínica Odontológica Integrada da Universidade Iguaçu – Campus V, queixando-se de dor na região dos dentes anteriores superiores. Feito o exame clínico e radiográfico constatou-se necessidade de realizar um tratamento endodôntico no elemento 11, a fim de cessar a dor, além de restabelecer função e estética à paciente. Dessa forma, conclui-se que a técnica utilizada durante a obturação do canal radicular parece ser uma alternativa eficaz quando o objetivo é promover um bom selamento dos canais radiculares.

Palavras Chave: Endodontia; Obturação do Canal Radicular; Guta-Percha.

ABSTRACT

The root canal filling, being the final stage of the endodontic treatment, is responsible for filling the shaped root canal, using filling materials. For this process, the professional must choose the method that is most adaptable and safe, always remembering to value the sealing of the apical, middle and coronary thirds. Therefore, the objective of this study was to present a treatment using the technique recommended by Herbert Schilder, as a viable alternative for both the patient and the dentist, in order to achieve success in endodontic treatment through an efficient sealing apical root canal. Patient, 38 years old, female, attended the Integrated Dental Clinic of the University Iguaçu – Campus V, complaining of pain in the region of the upper anterior teeth. After the clinical and radiographic examination, it was found that there was a need for endodontic treatment in element 11, in order to stop the pain, in addition to restoring function and esthetics to the patient. Thus, it is concluded that the technique used during root canal filling seems to be an effective alternative when the objective is to promote a good sealing of the root canals.

Key Words: Endodontics; Root Canal Obturation; Gutta-Percha.

1 – Introdução

O tratamento endodôntico tem por finalidade preparar o sistema de canais radiculares para receber uma obturação hermética deste sistema quando acometido por lesões, para que assim consiga preservar a saúde dos tecidos periapicais e/ou restabelecê-la.[1] Essas lesões, que podem ser provocadas por cárie ou trauma, se não tratadas, podem ocasionar em uma patologia irreversível. Com o objetivo de manter o dente afetado na cavidade oral, deve-se realizar um correto diagnóstico para que assim consiga-se prevenir outras complicações, como infecções ou até a perda desse elemento dentário. [2]

Considerando que o objetivo principal da terapêutica endodôntica seja a remoção de restos de tecidos, bactérias e material necrótico do sistema de canais, fica clara a importância

de sua obturação tridimensional para o sucesso no tratamento endodôntico[3]. Para alcançar esse sucesso, é importante que se tenha uma correta preparação químico-mecânica dos mesmos, seguida de sua obturação. [1] Existem diferentes técnicas de obturação utilizando Guta Percha, e dentre as mais utilizadas pode-se citar a técnica de condensação lateral convencional, idealizada por Callahans em 1914, que apresenta bons resultados clínicos devido à simplicidade de sua execução e ao baixo custo. Porém, apresenta algumas desvantagens, como a falta de homogeneidade da massa de material obturador e a fraca adaptação às irregularidades das paredes dos canais.[4]

Outra técnica muito utilizada é a técnica de Schilder, conhecida como técnica de condensação vertical, que é baseada na obturação do canal por terços. Essa técnica proporciona um preenchimento do canal radicular com um material obturador mais homogêneo, permitindo também uma obturação das ramificações do sistema de canais radiculares, tornando mais eficaz tanto o selamento do canal principal como dos canais laterais.[5]

Diante do que foi exposto, esse estudo teve como objetivo descrever um tratamento endodôntico em um dente unirradicular, utilizando durante a obturação do canal radicular, a técnica de condensação vertical aquecida desenvolvida por Schilder em 1964.

2 – Relato de caso

Considerações éticas: Toda descrição desse relato de caso está baseada nas diretrizes do *CARE guideline* [7]. O Comitê de Ética da Universidade Iguaçu – Campus V, instituição na qual o paciente foi atendido, dispensa a submissão para aprovação por tratar-se de pesquisa de caso clínico. O paciente assinou e concordou com o Termo de Consentimento Livre e Esclarecido.

Paciente, 38 anos de idade, sexo feminino, compareceu a Clínica Odontológica Integrada da Universidade Iguaçu – Campus V, queixando-se de dor no dente. A paciente não apresenta nenhuma comorbidade.

Foi realizada a anamnese e em seguida exame clínico. Foi identificado durante o exame clínico intra-oral uma lesão cariosa extensa no elemento 11 (Figura 1-A). Devido a essa condição, foi solicitada uma radiografia periapical (Figura 1-B) desse elemento para avaliar o nível de envolvimento pulpar.

Figura 1: A- Exame clínico. B- Exame radiográfico. Fonte: arquivo pessoal.

Com base no exame clínico e radiográfico, optou-se por remover todo tecido cariado e confeccionar uma coroa provisória antes de iniciar o tratamento endodôntico (Figura 2-A), para que não prejudicasse a estética da paciente. Depois de confeccionado o provisório, foi feita uma radiografia inicial para realizar a Odontometria Provisória e os resultados obtidos foram: CAD= 23, OP= 21 e CIL= 12. Após a radiografia inicial, foi realizado um acesso endodôntico (Figura 2-B) com uma broca esférica de haste longa e colocado o medicamento Otosporin (FQM, Brasil). Obturou-se com Cimento Provisório (Dentsply Sirona, Brasil) e a paciente foi liberada e orientada a voltar sete dias depois.

Figura 2: A- Coroa provisória cimentada no elemento 11. B- Acesso endodôntico. Fonte: arquivo pessoal.

Depois de uma semana, a paciente voltou à clínica da UNIG para dar continuidade ao tratamento. A técnica de instrumentação Crown Down ou, Coroa-Apice, foi a técnica de escolha para o preparo químico mecânico do dente. Retirou-se a medicação e o próximo passo foi sondar e explorar o canal radicular com a lima de série especial 08 (Dentsply Sirona, Brasil), fazendo movimento de cateterismo.

Entre o uso de todas as limas durante o preparo químico-mecânico, foi realizada irrigação e aspiração com solução de hipoclorito de sódio a 2,5% (Farmácia da UNIG, Brasil). A primeira lima a ser utilizada foi a lima K70 (Dentsply Sirona, Brasil) com o cursor ajustado em 12mm, realizando movimentos de alargamento e limagem até que a lima tenha ficado

frouxa no canal. Avançou-se de 2 em 2mm até que chegasse na Odontometria Provisória, sempre diminuindo o calibre da lima a ser utilizada e irrigando entre suas trocas.

Ao chegar na Odontometria Provisória, foi tirado um Raio-X periapical, para que fosse possível determinar o Comprimento de Trabalho e o Comprimento de Patência através da Odontometria Definitiva (Figura 3) e o resultado foi de CT= 22mm, e CP=23mm. Depois foi confeccionado o batente apical no 1mm final do canal radicular utilizando as limas K40, K45 e K50 (Dentsply Sirona, Brasil).

Figura 3: Raio-x periapical para determinação da Odontometria Definitiva. Fonte: arquivo pessoal.

A técnica de escolha para obturação do canal radicular foi a técnica de Schilder. Foi realizada a adaptação e prova radiográfica de um cone principal de guta-percha (Dentsply Sirona, Brasil) que ficou posicionado até o limite do comprimento de trabalho do canal radicular. Após verificação do travamento e posição do cone na radiografia, foi realizada a aplicação de EDTA trissódico a 17% (Biodinâmica, Brasil) no canal durante 3 minutos, seguido da irrigação final com solução de hipoclorito de sódio a 2,5% (Farmácia da UNIG, Brasil).

O canal foi seco com pontas de aspiração (Indusbello, Brasil) e de papel absorvente (Dentsply Sirona, Brasil), e prosseguiu-se à manipulação do cimento Endofill (Dentsply Sirona, Brasil) até que obtivesse a consistência de ponto de fio. O cimento foi aplicado à superfície do cone de guta-percha (Dentsply Sirona, Brasil), que em seguida foi levado até o canal para que com ele fosse feita a aplicação do cimento às paredes do canal radicular.

Após a aplicação do cimento, o cone principal foi travado no comprimento de trabalho do canal, e prosseguiu-se ao corte e condensação da guta-percha ao nível da embocadura do canal radicular. Foram realizadas uma sequência de corte da guta-percha com uso de um instrumento de Lucas (Endoprime, Brasil), seguido da condensação dos cones de guta-percha

com uso de condensadores de Schilder (Odous de Deus, Brasil) (Figura 4-A), até que restasse apenas um remanescente de 5 mm de guta-percha dentro do canal. Na sequência foi realizada nova aplicação de fragmentos de guta-percha dentro do canal radicular, seguido de sua plastificação e condensação até atingir o limite estabelecido para o preparo de retentor intrarradicular deste dente. (Figura 4-B).

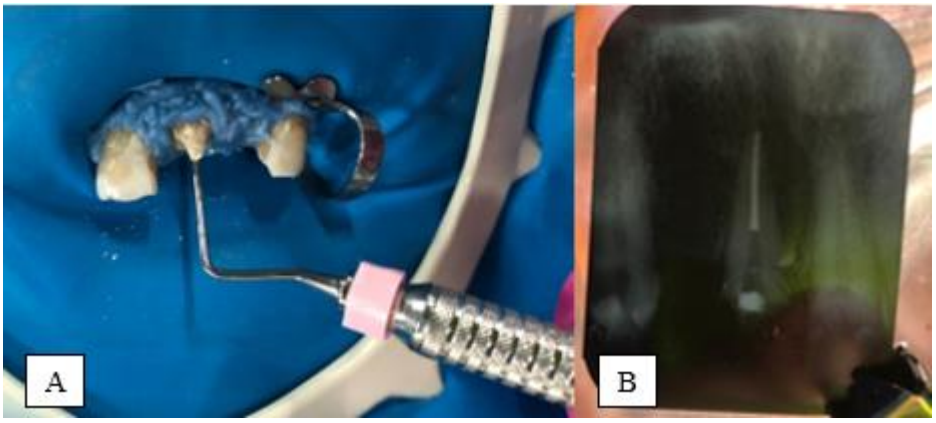

Figura 4: A- Condensação da Guta-Percha com uso do condensador de Schilder. B- Radiografia Final para avaliação de quantidade de Guta-Percha no canal radicular. Fonte: Arquivo pessoal.

3 – Discussão

Baseados nos estudos de Schilder (1967)[4], nos propomos a investigar se seria possível realizar a obturação de um canal radicular utilizando a técnica de Schilder. A principal constatação após a conclusão do procedimento foi que a referida abordagem técnica se apresentou como alternativa crucial para solucionar o caso em questão, tendo em vista a conduta clínica adotada de forma precisa.

Especulamos que parece ser viável a utilização da técnica de condensação vertical descrita por Schilder devido a capacidade da gutta-percha aquecida adaptar-se às irregularidades dos canais, possibilitando um melhor preenchimento anatômico dos mesmos[6]. Sabemos que não existe um método único para obturação, e ainda assim existindo as complexidades anatômicas dos elementos que serão obturados como empecilho, a análise para escolha da técnica deverá seguir avaliando formato e espessura do conduto, presença de canais acessórios e aptidão no uso da técnica.[7] A partir daí, descobrimos na literatura tratamentos alternativos que poderiam ser empregados para atingir o resultado clínico almejado, como a técnica Híbrida de Tagger, que segue os princípios de termoplastificação da guta-percha[8], porém, nesse caso, chegamos a conclusão que ideal foi a utilização da técnica de Schilder.

Encontramos também na literatura, a técnica obturadora de Condensação Lateral, que é uma técnica de grande uso e tem vasta indicação na endodontia, por permitir ao cirurgião-dentista um bom controle sobre o comprimento de trabalho, proporcionando maior estabilidade e uma maior segurança durante a obturação do canal. Contudo já é comprovado que a condensação lateral não produz uma massa uniforme que pode vir a acarretar em espaços sem preenchimento adequado do conduto, além dessa técnica ser demorada para se realizar um preenchimento mais adequado ao canal radicular[9].

Comparamos que em nosso caso clínico poderíamos alcançar resultados semelhantes de selamento apical utilizando a técnica de obturação de onda contínua de condensação, onde é utilizado um aparelho denominado System B, que proporciona o aquecimento da guta-percha através de ondas contínuas de calor.[10] Porém, vários fatores deveriam ser levados em consideração, principalmente o alto custo do aparelho, podendo justificar a escolha por outra técnica que pudesse garantir qualidade de vedamento hermético equivalente com menores custos.

No presente estudo atingimos resultado clínico satisfatório em virtude da precisão técnica adotada pelos operadores. Com isso, destacamos que o sucesso através da conduta endodôntica depende, sobretudo, de um plano de tratamento específico para cada caso. Assim, ressaltamos a necessidade de elaborar um planejamento individualizado a fim de obter resultado clínico satisfatório mesmo em casos mais complexos.

4 – Conclusão

Nesse sentido, concluímos que a técnica desenvolvida por Schilder parece ser uma alternativa quando o objetivo é realizar uma obturação apresentando um bom selamento dos canais radiculares através de um obturador mais homogêneo.

Referências Bibliográficas:

1. Martin, Georje de e Azeredo, Rogério Albuquerque. Análise do preparo de canais radiculares utilizando-se a diafanização. Revista de Odontologia da UNESP [online]. 2014, v. 43, n. 02 [Acessado 2 Setembro 2021], pp. 111-118. Disponível em: <https://doi.org/10.1590/rou.2014.013>. ISSN 1807-2577. https://doi.org/10.1590/rou.2014.013.

2. Baeza Palacios Gonzalo, Morales Puché Karla, Palma Eyzaguirre Ana María. Tratamiento endodóntico en una sesión comparado con múltiples sesiones en pacientes con dentición permanente. Int. j interdiscip. dent. [Internet]. 2020 Dic [citado 2021 Sep 01] ; 13(3): 217-223. Disponible en: http://www.scielo.cl/scielo.php?script=sci_arttext&pid=S2452-

55882020000300217&lng=es. http://dx.doi.org/10.4067/S2452-55882020000300217.

3. BRAMANTE, C. M.; FERNANDEZ, M. C. Obturação de canais laterais em função da técnica e do local da condensação. Rev. FOB, Bauru, v.7, n.1/2, p. 31-34, jan/jun. 1999

4. Martins SC, Mello J, Martins CC, Maurício A, Ginjeira A. Comparação da obturação endodôntica pelas técnicas de condensação lateral, híbrida de Tagger e Thermafil: estudo piloto com Micro-tomografia computorizada. Revista Portuguesa de Estomatología, Medicina Dentária e Cirugia Maxilofacial [Internet]. Abr 2011 [citado 1 set 2021];52(2):59-69. Disponível em: https://doi.org/10.1016/s1646-2890(11)70013-9

5. Schilder H. Filling root canals in three dimensions. 1967. J Endod. 2006 Apr;32(4):281-90. doi: 10.1016/j.joen.2006.02.007. PMID: 16554195

6. Dabaj P, Kalender A, Unverdi Eldeniz A. Push-Out Bond Strength and SEM Evaluation in Roots Filled with Two Different Techniques Using New and Conventional Sealers. Materials (Basel). 2018 Sep 5;11(9):1620. doi: 10.3390/ma11091620. PMID: 30189631; PMCID: PMC6163187.

7. DEZONTINI R, ABREU RBD, RESENDE DC. ANÁLISE ENTRE AS TÉCNICAS OBTURADORAS: CONDENSAÇÃO LATERAL, CONDENSAÇÃO COM TÉCNICA DO CONE ÚNICO E CONDENSAÇÃO COM TÉCNICA HÍBRIDA DE TAGGER: REVISÃO BIBLIOGRÁFICA. RSM [nternet]. 6º de outubro de 2020 [citado 6º de outubro de 2021];7(1). Disponível em: http://revistas.famp.edu.br/revistasaudemultidisciplinar/article/view/103

8. Tavares WLF, et al. Opção pela técnica híbrida de Tagger para obturação de canais radiculares em clínica de pósgraduação em endodontia. Arquivo Odontológico, Belo Horizonte. 2012, vol.48(1), pag.26-31.

9. Farias AB, Pereira KF, Beraldo DZ, Yoshinari FM, Arashiro FN, Zafalon EJ. Efficacy of three thermoplastic obturation techniques in filling oval-shaped root canals. Acta Odontol Latinoam. 2016 Apr;29(1):76-81. English. PMID: 27701502.

10. Pinto, Jáder Camilo et al. Filling Ability and Flow of Root Canal Sealers: A Micro-Computed Tomographic Study. Brazilian Dental Journal [online]. 2020, v. 31, n. 5 [Accessed 10 November 2021] , pp. 499-504. Available from: <https://doi.org/10.1590/0103-6440202003328>. Epub 02 Nov 2020. ISSN 1806-4760. https://doi.org/10.1590/0103-6440202003328.

PERDA DE DENTES ANTERIORES POR DOENÇA PERIODONTAL E POSTERIOR CONFECÇÃO DE PRÓTESE PARCIAL REMOVÍVEL PARA DEVOLUÇÃO DE FUNÇÃO E ESTÉTICA – RELATO DE CASO

Nicole C. SOUSA[1]; FONSECA, I S O[1]; DORNELLAS, AP[2]; José Luiz MIQUILITO[2]; **Sarah Saraiva SORRENTINO[2]; Annalee Nogueira Sá HOSKEN[2].**

[1]Discente do Curso de Odontologia Universidade Iguaçu – Campus V. Itaperuna/RJ, Brasil.
[2]Docente do Curso de Odontologia Universidade Iguaçu – Campus V. Itaperuna/RJ, Brasil.

*Autor para correspondência: nicks.cscs@icloud.com

RESUMO

A perda de dentes decorrente de doenças periodontais acarretadas pela má higienização continuam sendo um problema que afeta grande parte da população. Perante o exposto, a finalidade deste trabalho foi relatar a reabilitação de uma arcada inferior onde diversos dentes foram perdidos pela grande mobilidade vinda de doença periodontal utilizando uma prótese parcial removível. Paciente de 48 anos, sexo feminino, compareceu à clínica odontológica da UNIG queixando-se de sangramento ao escovar os dentes e mobilidade nos incisivos inferiores. Foram realizadas adequações e cirurgias pré-protéticas para ser confeccionada uma prótese parcial removível que foi o tipo de reabilitação de melhor escolha para a paciente. Ao final do tratamento, observamos que houve grande melhoria na estética anterior, obtida através da correta confecção e planejamento da prótese parcial removível. Logo, percebe-se a grande possibilidade de reabilitar estética e função com prótese parcial removível quando o status socioeconômico não permite que o paciente coloque implantes.

Palavras Chave: Prótese Parcial Removível; Reabilitação dental; Doença periodontal.

Abstract

The loss of teeth due to periodontal diseases caused by poor hygiene continues to be a problem that affects a large part of the population. Given the above, the purpose of this paper was to report the rehabilitation of a lower arch where several teeth were lost due to the great mobility caused by periodontal disease using a removable partial denture. A 48-year-old female patient attended the UNIG dental clinic complaining of bleeding when brushing her teeth and mobility in the lower incisors. Adjustments and pre-prosthetic surgeries were performed to make a removable partial prosthesis, which was the best choice of rehabilitation for the patient. At the end of the treatment, we observed that there was a great improvement in the anterior esthetics, obtained through the correct preparation and planning of the removable partial denture. Therefore, the great possibility of rehabilitating esthetics and function with removable partial dentures is perceived when the socioeconomic status does not allow the patient to place implants.

Keywords: Removable Partial Prosthesis; Dental rehabilitation; Periodontal disease

1– Introdução

A periodontite é uma resposta inflamatória que ocorre através do acúmulo de biofilme dentário na margem gengival, que caracteristicamente é a principal causa de perda dentária em

adultos, consequência da destruição do osso alveolar e danos no suporte dentário por fatores como idade, status socioeconômico, entre outros relacionados ao paciente afetando de várias formas a saúde geral do mesmo[1].

Popularmente os implantes dentários têm sido utilizados como tratamento para substituir dentes que foram perdidos[2] devido a estabilidade nas próteses inferiores apresentarem alguns problemas como exemplo a baixa eficiência mastigatória e a dificuldade em controlar a prótese durante a fala e alimentação. Os implantes apresentam melhor retenção e estabilidade, por isso têm se mostrado melhores alternativas[3]. Entretanto para alguns pacientes não há possibilidade de substituição parcial através de implantes, principalmente devido a condições financeiras, sendo a prótese parcial removível uma boa escolha, se bem planejada para esses casos[4]. Além de ser uma opção de tratamento minimamente invasivo e ter um custo financeiro temporal será uma opção viável e importante para parte da população edêntula[5].

O presente estudo objetivou descrever como a periodontite afeta o suporte ósseo gerando a perda dental seguido de como é feita a reabilitação do edentulismo parcial com uma prótese parcial removível.

2– Relato de caso

Considerações Éticas: Toda a descrição deste relato de caso está baseada nas diretrizes do CARE guideline[6]. O comitê de Ética da Universidade Iguaçu – Campus V, instituição na qual o paciente foi atendido, dispensa a submissão para aprovação por tratar-se de pesquisa de caso clínico. A paciente assinou e concordou com o Termo de Consentimento Livre e Esclarecido.

Informações do paciente

Uma paciente de 48 anos de idade, sexo feminino, compareceu à clínica odontológica da UNIG – Campus V queixando sangramento ao escovar os dentes e mobilidade nos incisivos inferiores. Sua história médica não apresentou nenhum tipo de alteração sistêmica que tenha relevância para esse relato.

Achados clínicos e radiográficos

Inicialmente a paciente apresentava dentição permanente incompleta, com ausência dos elementos 11, 12, 14, 21, 22, 24, 27, 28, 36, 46 e 47, contendo uma prótese parcial removível superior em mal estado de conservação. Entre os elementos presentes havia restaurações em amálgama de prata nos elementos 15, 16, 17, 23, 37 e 48. Além disso, os incisivos inferiores (31,

32, 41, 42) apresentavam mobilidade grau 3, presença de cálculo dental abundante e doença periodontal.

No exame radiográfico panorâmico foi observado que os incisivos inferiores, principalmente os centrais quase não apresentavam inserção óssea devido ao acúmulo de cálculo dental (Figura 1).

Figura 1: Fotografia inicial, onde podemos observar nitidamente a presença de cálculo nos incisivos inferiores, e a perda óssea dessa região. Fonte: Radiografia panorâmica da paciente.

Levando em consideração todos os aspectos clínicos e radiográficos chegou-se à conclusão que o tratamento a ser realizado seria uma adequação do meio bucal, seguida de raspagem periodontal, troca de restaurações insatisfatórias, extrações necessárias, e confecção de uma prótese parcial removível superior e inferior sendo a ultima, relatada neste trabalho.

Intervenção terapêutica

Após toda instrução de higiene oral, inicialmente foi realizada uma raspagem periodontal em toda a arcada inferior (Figura 2A) o que a principio gerou visivelmente melhora (Figura 2B).

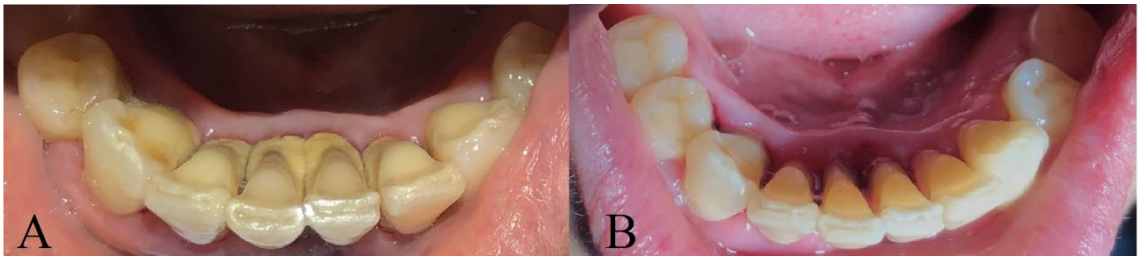

Figura 2: A- Face palatina dos incisivos inferiores antes da raspagem, com presença abundante de cálculo dental. B- Aparência final, após raspagem na face palatina dos incisivos inferiores. Fonte: Autoria própria.

Dando continuidade ao tratamento realizamos as trocas de restaurações antigas e mal adaptadas por restaurações em resina composta fotopolimerizável (Forma A2), seguindo todos os passos e cuidados que envolvem a técnica.

Feito isso, na consulta seguinte foi verificada a necessidade de cirurgia pré-protética, por alguns dentes não apresentarem boa inserção óssea, tendo nesse relato ênfase nas exodontias dos incisivos inferiores que são dentes em local imensamente estético; extraídos devido à doença periodontal que gerou grande perda óssea e mobilidade nos mesmos (Figura 3).

Figura 3: Incisivos inferiores após a extração. Fonte: Autoria própria.

Realizadas todas as intervenções necessárias fizemos análises qualitativa, quantitativa e oclusal dos dentes remanescentes da paciente, e apresentando boas condições seguimos para a etapa de moldagem de estudo com individualização da moldeira com cera para obtenção dos modelos iniciais (Figura 4).

Figura 4: Individualização da moldeira metálica com cera para obtenção de modelo de estudo. Fonte: Autoria própria.

Na consulta seguinte foram realizados os preparos dos planos guias; dos nichos nos dentes pilares onde os grampos da prótese se assentariam para ficarem localizados os apoios, no modelo de trabalho foi feito o desenho das estruturas metálicas que iriam constituir a prótese parcial removível da paciente. Feito isso, seguimos para o próximo passo, que consiste na obtenção dos modelos de trabalho onde a moldagem foi realizada com silicone por condensação com a técnica de dupla mistura. Primeiramente a pasta pesada que foi manipulada com as quantidades corretas utilizando a colher medidora, neste caso utilizamos 3 medidas; O material foi espalhado sobre a palma da mão e marcado com a colher de medida para que o catalisador fosse colocado na proporção equivalente ao diâmetro da colher dosadora, e comprimimos as duas pastas com os dedos por 30 segundos, levamos a mistura na moldeira para levar em boca onde obtivemos a primeira impressão da arcada (Figura 5A). Depois manipulamos o silicone fluido por 30 segundos em uma placa de vidro com quantidades iguais da pasta base e da catalisadora e colocamos na mesma moldeira por 4 minutos até a condensação do material,

obtendo a moldagem de trabalho (Figura 5B). Seguimos para desinfecção do molde com hipoclorito de sódio a 1% em ambiente fechado por 10 minutos, lavagem em água corrente e secagem com papel absorvente, feito isso, para obtenção do modelo de trabalho foi vazado o gesso tipo IV.

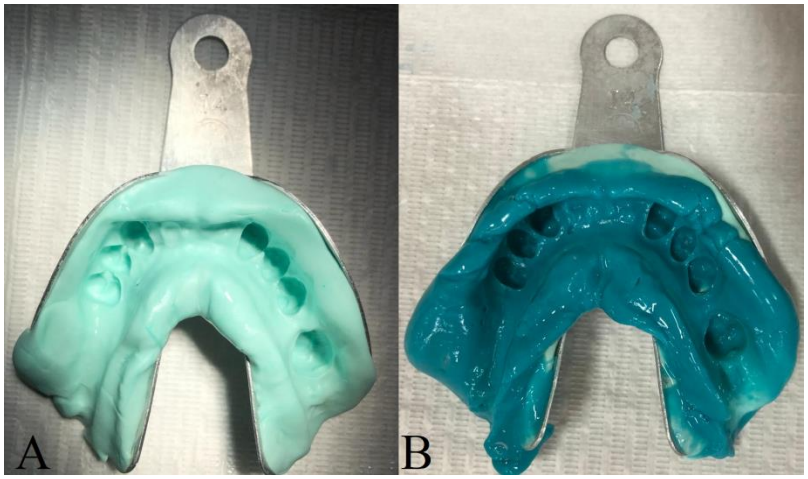

Figura 5: A- Primeiro tempo da moldagem feita com a pasta pesada. B- Segundo tempo da moldagem realizado com a pasta fluida obtendo a moldagem de trabalho. Fonte: Autoria própria.

Após uma análise crítica do modelo de trabalho obtido, ele foi enviado juntamente com o modelo de estudo desenhado para o laboratório de prótese seguir com a confecção da estrutura metálica da prótese. Onde em uma seguinte consulta com a estrutura metálica em mãos fizéssemos a prova e realizássemos alguns ajustes necessários para melhor adaptação da peça (Figura 5).

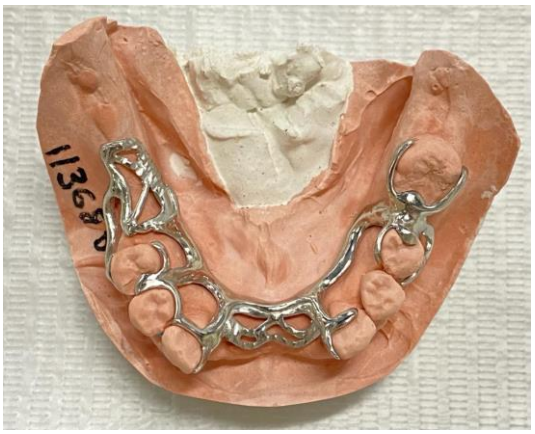

Figura 6: Estrutura metálica pronta para prova em boca da paciente. Fonte: Autoria própria.

Nessa mesma sessão foi decidido que a melhor cor para os dentes da prótese seria A2, isso foi passado para o laboratório de prótese e a estrutura foi enviada para que fossem colocados os dentes em cera. Na próxima semana, o laboratório nos encaminhou a estrutura com os dentes em cera para ser realizada a prova dos dentes (Figura 7A) onde foi possível fazer correções e modificações necessárias e para que a paciente expressasse sua opinião sobre a estética da prótese, que foi aprovada positivamente (Figura 7B). Feito isso, escolhemos a cor da gengiva mais próxima através da escala de cores de gengiva STG para verificação do tom mais adequado deixando a prótese com a estética melhor; colocando cada cor da escala próximo da região mucogengival observando qual apresentava mais características parecidas com a gengiva da paciente; A cor de escolha nesse caso foi a 8A (Figura 7C).

Figura 7: A – Dentes em cera para a prova e aprovação da paciente, sendo a cor dos dentes A2. B- Prova dos dentes em cera, aprovado pela paciente e pronto para próxima etapa. C- Escolha da cor da gengiva feita através da escala de cores de gengiva STG. Fonte: Autoria própria.

Após a seleção da cor, a prótese foi novamente enviada ao laboratório protético para finalização com a caracterização da gengiva encerrando o trabalho protético (Figura 8).

Figura 8: Caracterização da gengiva finalizada. Fonte: Autoria própria.

Feito isso a paciente retornou para entrega da prótese, que favoreceu ao máximo a estética dos dentes anteriores que no início do tratamento estava prejudicada (Figura 9A). A prótese parcial removível nesse caso restabeleceu o suporte labial, a fonética, e principalmente a estética, onde superou todas as expectativas da paciente. (Figura 9B)

Figura 9: A- Aspecto inicial da paciente. B- Caso finalizado, devolvendo função e estética. Fonte: Autoria própria.

3- Discussão

Baseado no estudo de Greenstein et al.[7] nos propomos a investigar se teríamos condições de manter os quatro incisivos inferiores em boca mesmo com doença periodontal intervindo de forma não cirúrgica. Mas o principal achado foi que a estética do dente, as condições gengivais

seriam comprometidos e a suscetibilidade a doenças seria alta, e, mesmo os dentes sendo em zona estética a melhor decisão foi a extração.

Buser et al.[8] em seus estudos mostra a melhoria das técnicas e evolução que as próteses sobre implantes apresentaram em relação a resultados estéticos e correção de defeitos ósseos. Já Kullar et al.[9] mostra que mesmo com todos os benefícios existe risco de falha do implante quando este é colocado em associação com historia pregressa de doença periodontal, que era o caso da paciente. Por isso a técnica de reabilitação escolhida foi a de uma prótese parcial removível.

De acordo com Tada et al.[10] as próteses parciais removíveis podem causar ainda mais a perda de dentes, especialmente em dentes pilares, porém de acordo com Papadiochou et al.[11] se a escovação for realizada de forma correta em combinação com utilização de agentes químicos para a limpeza da prótese há uma redução grande da porcentagem de biofilme na prótese, sendo assim nos dentes hígidos em boca também, e por isso foi a reabilitação escolhida, por ser o melhor no momento para a paciente, e sempre salientado a paciente a importância do cuidado, escovação, higienização,para que a preservação e a conservação da prótese, e mais importante, dos dentes hígidos que restaram em boca acontecesse, mantendo estética e principalmente saúde bucal.

Para a moldagem de trabalho nesse estudo foi utilizado o silicone de condensação, pois apesar de no estudo de Al-Ansari et al.[12] descrever que não houve diferença entre o alginato e elastômeros o estudo de Jayraman et al.[13] comparou impressões finais com silicone e alginato, e a qualidade pareceu ser melhor com o silicone, pois foi melhor para a estabilidade e eficiência de mastigação do paciente, ajudando assim na escolha do material para o nosso caso em questão.

Portanto apesar dos bons resultados trata-se de um paciente com um tempo de acompanhamento curto, onde não tivemos a possibilidade de assistência integral após a entrega da prótese, somente um auxilio de como a paciente deveria manter sua prótese bem conservada. Devido a isso, sugerimos que em novos estudos um tempo de acompanhamento maior após a entrega da prótese seja feito para que a conclusão do caso seja realizado com maior precisão. Assim mesmo tivemos o cuidado em orientar a paciente que deverá voltar à cada 6 meses à clinica odontológica da UNIG – Campus V para exames físicos, controle da higiene oral e ainda que a mesma teria que cuidar com higiene específica para prótese, dentes, e tecidos adjacentes de forma eficaz e correta.

Refêrencias Bibliográficas:

1. Könönen, E., Gursoy, M., & Gursoy, U. K. (2019). Periodontitis: A Multifaceted Disease of Tooth-Supporting Tissues. *Journal of clinical medicine*, *8*(8), 1135. https://doi.org/10.3390/jcm8081135

2. Siadat, H., Alikhasi, M., & Beyabanaki, E. (2017). Interim Prosthesis Options for Dental Implants. *Journal of prosthodontics : official journal of the American College of Prosthodontists*, *26*(4), 331–338. https://doi.org/10.1111/jopr.12421

3. Gul, M., Ghafoor, R., & Nazeer, M. R. (2018). Prosthetic rehabilitation of edentulous mandible with two-implant retained fixed hybrid prosthesis: A case report. *JPMA. The Journal of the Pakistan Medical Association*, *68*(12), 1828–1832.

4. Bhola, S., Hellyer, P. H., & Radford, D. R. (2018). The importance of communication in the construction of partial dentures. *British dental journal*, *224*(11), 853–856. https://doi.org/10.1038/sj.bdj.2018.431

5. Kim J. J. (2019). Revisiting the Removable Partial Denture. *Dental clinics of North America*, *63*(2), 263–278. https://doi.org/10.1016/j.cden.2018.11.007

6. Riley DS, et al. CARE guidelines for case reports: explana-tion and elaboration document. J Clin Epidemiol. 2017. pii: S0895-4356(17)30037-9. doi: 10.1016/j.jclinepi.2017.04.02.

7. Greenstein, G., Cavallaro, J., & Tarnow, D. (2008). When to save or extract a tooth in the esthetic zone: a commentary. *Compendium of continuing education in dentistry (Jamesburg, N.J. : 1995)*, *29*(3), 136–158.

8. Buser, D., Sennerby, L., & De Bruyn, H. (2017). Modern implant dentistry based on osseointegration: 50 years of progress, current trends and open questions. *Periodontology 2000*, *73*(1), 7–21. https://doi.org/10.1111/prd.12185

9. Kullar, A. S., & Miller, C. S. (2019). Are There Contraindications for Placing Dental Implants?. *Dental clinics of North America*, *63*(3), 345–362. https://doi.org/10.1016/j.cden.2019.02.004

10. Tada, S., Allen, P. F., Ikebe, K., Matsuda, K., & Maeda, Y. (2015). Impact of periodontal maintenance on tooth survival in patients with removable partial dentures. *Journal of clinical periodontology*, *42*(1), 46–53. https://doi.org/10.1111/jcpe.12320

11. Papadiochou, S., & Polyzois, G. (2018). Hygiene practices in removable prosthodontics: A systematic review. *International journal of dental hygiene*, *16*(2), 179–201. https://doi.org/10.1111/idh.12323

12. Al-Ansari A. (2019). Which final impression technique and material is best for complete and removable partial dentures?. *Evidence-based dentistry*, *20*(3), 70–71. https://doi.org/10.1038/s41432-019-0039-0

13. Jayaraman, S., Singh, B. P., Ramanathan, B., Pazhaniappan Pillai, M., MacDonald, L., & Kirubakaran, R. (2018). Final-impression techniques and materials for making complete and removable partial dentures. *The Cochrane database of systematic reviews*, *4*(4), CD012256. https://doi.org/10.1002/14651858.CD012256.pub2

GENGIVECTOMIA ASSOCIADA À OSTEOTOMIA PARA CORREÇÃO DE SORRISO GENGIVAL – RELATO DE CASO

Gabrielly Guimaraes SILVA[1]; FARIA, R A L[1]; Sarah Saraiva SORRENTINO[2], José Luiz IQUILITO[2], Aline Manhães PESSANHA[2], Diogo Elias MIQUILITO[2]

[1] Discente do curso de Odontologia Universidade Iguaçu – Campus V. Itaperuna/RJ, Brasil.
[2] Docente do curso de Odontologia Universidade Iguaçu – Campus V. Itaperuna/RJ, Brasil.

*Autor para correspondência. gabrielly_guimaraes07@hotmail.com

RESUMO

A gengivectomia é uma cirurgia plástica periodontal indicada para pacientes que ao sorrir apresentam tecido gengival excessivo. Nesse sentido, o objetivo do estudo foi apresentar a cirurgia de gengivectomia aliada à osteotomia como tratamento estético-cirúrgico de pacientes com exposição de gengiva excessiva e exostoses maxilares. Paciente, 22 anos, sexo feminino, compareceu a Clínica Odontológica Integrada da Universidade Iguaçu – Campus V queixando-se de excesso de tecido gengival e volume ósseo da região anterior de maxila. Feito exame clínico e análise de radiografia panorâmica constatou-se que o paciente apresentava sorriso alto e exostoses maxilares em virtude de erupção passiva alterada (EPA). Logo após, a cirurgia de gengivectomia estética foi planejada para os dentes 14 ao 24, e posterior osteotomia na região anterior de maxila. Nessa ótica, conclui-se que a cirurgia de aumento de coroa clínica estético com osteotomia parece ser eficiente em casos de EPA.

Palavras Chave: Cirurgia Bucal; Estética Dentária; Gengivectomia

ABSTRACT

Gingivectomy is a periodontal plastic surgery indicated for patients who, when smiling, have excessive gingival tissue. In this sense, the aim of the study was to present gingivectomy surgery combined with osteotomy as an aesthetic-surgical treatment for patients with excessive gingiva exposure and maxillary exostosis. Patient, 22 years, female, attended the Integrated Dental Clinic of the University Iguaçu – Campus V complaining of excess gingival tissue and bone volume in the anterior maxilla region. After clinical examination and panoramic radiography analysis, it was found that the patient had a high smile and maxillary exostoses due to altered passive eruption (EPA). Soon after, cosmetic gingivectomy surgery was planned for teeth 14 to 24, and posterior osteotomy in the anterior maxilla region. From this perspective, it is concluded that the aesthetic clinical crown augmentation surgery with osteotomy seems to be efficient in cases of EPA.

Key Words: Surgery, Oral; Esthetics, Dental; Gingivectomy

1– Introdução

Com a elevada busca por um sorriso mais harmônico surgiu a necessidade de o cirurgião-dentista desenvolver técnicas que visassem corrigir o excesso de tecido gengival com finalidade estética e analisar clinicamente os tipos de sorriso[1]. O sorriso alto é identificado quando é possível visualizar clinicamente todo o comprimento dos dentes superiores anteriores e uma faixa de gengiva, já no sorriso médio são mostradas as papilas interproximais e 75 a 100% dos dentes anteriores superiores, e por fim, no sorriso baixo observa-se menos de 75% dos dentes anteriores superiores[2].

A Erupção Passiva Alterada (EPA) ocorre quando uma parcela de esmalte dentário fica recoberta pelo excesso de gengiva, onde não há adequada migração apical da margem gengival[3]. Dentre as várias técnicas cirúrgicas adotadas na periodontia, um tratamento preconizado em caos de EPA consiste na exposição da coroa anatômica possibilitando harmonia gengival e restabelecimento do espaço biológico, através de cirurgia de aumento de coroa clínica[4].

A gengivectomia aliada à osteotomia configura-se como técnica crucial em casos nos quais é preciso proporcionar estética e saúde gengival satisfatórias, uma vez que além de remoção cirúrgica de tecido gengival excessivo também é retirado em altura parte do osso que envolve a coroa clínica, o que promove aparência satisfatória e correção do zênite gengival em cada dente envolvido, sendo os caninos e incisivos centrais distalizados e incisivos laterais medializados[5].

Dessa forma, o objetivo do relato foi apresentar a técnica cirúrgica de gengivectomia associada à osteotomia como tratamento estético cirúrgico em casos de erupção passiva alterada.

2– Relato de caso

Considerações éticas: Toda descrição desse relato de caso está baseada nas diretrizes do *CARE guideline*[6]. O Comitê de Ética da Universidade Iguaçu – Campus V, instituição na qual o paciente foi atendido, dispensa a submissão para aprovação por tratar-se de pesquisa de caso clínico. O paciente assinou e concordou com o Termo de Consentimento Livre e Esclarecido.

Paciente, 22 anos, sexo feminino, compareceu a Clínica Odontológica Integrada da Universidade Iguaçu – Campus V queixando-se de excesso de tecido gengival e volume ósseo da região anterior de maxila. Sua história médica não apresenta relevância para esse relato. Durante exame clínico e análise de radiografia panorâmica observou-se que o paciente apresentava sorriso gengival, exostoses na região anterior de maxila, ausência de hábitos parafuncionais e saúde periodontal (figura 1). Com a completa análise optamos pela cirurgia de gengivectomia associada à osteotomia para corrigir o excesso de tecido gengival e proporcionar qualidade de vida ao paciente e estética ao paciente com base em sua queixa principal.

Figura 1: Fotografia inicial. Fonte: autoria própria.

Com objetivo de iniciar a terapia plástica periodontal realizou-se anestesia infiltrativa no longo eixo dos dentes 14 ao 24 com anestésico lidocaína 3% com Norepinefrina (Lidostesim 3%, DLA, Brasil) (figura 2). Em seguida, com a sonda periodontal milimetrada (Sonda Goldman Fox Dupla Milimetrada, Golgran, Brasil) determinou-se a profundidade de sondagem e os pontos sangrantes (figura 3).

Figura 2: Anestesia Infiltrativa. Fonte: autoria própria.

Figura 3: Pontos sangrantes delimitados. Fonte: autoria própria.

Na sequência, a incisão intrasulcular foi realizada com lâmina 15C nos dentes 14 ao 24 conforme a delimitação pelos pontos sangrantes a fim de realizar a terapia plástica periodontal de gengivectomia (figura 4). Realizou-se sindesmotomia da região maxilo-anterior com Descolador Molt 2-4 (Descolador Molt 2-4, Fava, Brasil) com intuito de expor o tecido ósseo (figura 5).

Figura 4: Gengivectomia propriamente dita. Fonte: autoria própria.

Figura 5: Sindesmotomia do tecido gengival. Fonte: autoria própria.

Posteriormente, a osteotomia com ponta diamantada 1015HL foi realizada para remover o excesso de osso vestíbulo-maxilar conforme a queixa do paciente. A figura 6 demonstra o aspecto logo após a intervenção cirúrgica. Logo em seguida, irrigou-se a região com Soro Fisiológico 0,9% (Solução Fisiológica, Sorimax, Brasil) para posterior sutura simples interposta nas papilas com fio de seda 4-0 (Fio de Sutura Agulhado Seda, Technew, Brasil) (figura 7). A figura 8 demonstra a cicatrização do tecido gengival após dois meses do procedimento.

Figura 6: Aspecto clínico após osteotomia. Fonte: autoria própria.

Figura 7: Resultado clínico imediato. Fonte: autoria própria.

Figura 7: Fotografia final após dois meses de cicatrização gengival.
Fonte: autoria própria.

3– Discussão

A partir dos estudos de Brilhante et al.,(2014)[7] nos propomos a investigar se a cirurgia plástica periodontal de gengivectomia seria possível para corrigir o excesso de tecido gengival causado por EPA. A principal observação após a conclusão da intervenção terapêutica foi que a técnica é eficaz na correção de sorriso gengival.

Encontramos na literatura científica alguns procedimentos que poderiam ter sido utilizados para solucionar a questão estética envolvida em pacientes que possuem linha alta de sorriso, como a aplicação de toxina botulínica; contudo, optamos por realizar a terapia cirúrgica periodontal por se tratar de uma conduta clínica definitiva e eficiente quando empregada corretamente[8].

Consoante as pesquisas de Menezes et al.,(2020)[9] a opção pelo tratamento periodontal cirúrgico deve estar atrelada às etiologias do aumento de tecido gengival, tendo em vista que tal excesso pode estar intimamente ligado a fatores esqueléticos, gengivais ou musculares, assim, faz-se necessário um correto diagnóstico.

Consideramos que a cirurgia de gengivectomia associada à osteotomia é uma alternativa excelente em pacientes com EPA, pois possuem exposição excessiva de dente e gengiva ao sorrir e a conduta cirúrgica proporciona espaço ideal ao corredor bucal, promove um sorriso harmônico elevando a autoestima do paciente[10].

No estudo em questão o resultado clínico eficaz foi atingido em razão do correto diagnóstico e aplicabilidade técnica adotada. Com intuito de alcançar sucesso similar sugerimos pesquisas científicas com abordagens multidisplinares, nas quais será possível analisar as questões envolvidas sobre olhar multifacetado.

4– Conclusão

Dado o exposto, conclui-se que a cirurgia de gengivectomia associada à osteotomia parece ser um tratamento viável em casos de excesso de tecido gengival e volume ósseo maxilo-anterior em pacientes com EPA.

Referências Bibliográficas:

1. dos Santos Braga[1], M., de Queiroz Nascimento[1], J. M., de Camargo[1], E. B., de Souza Cruz, J. M., Filho[1], V., Falcão, E. P., ... & Pires, J. R. (2015). Cirurgia plástica periodontal para correção de erupção passiva alterada. *Braz J Periodontol-December*, *25*(04).

2. PEGORARO, L.F., VALLE, A.L., BONFANTE, G., BONACHELA, W. e CONTI, P.C.R., Prótese fixa, v.7, série EAP-APCD, Artes Médicas, 2 reed. 2000.

3. Gonzales, M. K., & Ameida, A. L. P. (2011). Erupção passiva alterada: diagnóstico, classificação e plano de tratamento. *Perionews*, 17-22.

4. Xavier, I., Cortesão, F., Alves, R., & Mendes, J. J. (2018). Retalho de reposição apical para o tratamento da erupção passiva alterada: caso clínico. *Revista Portuguesa de Estomatologia, Medicina Dentária e Cirurgia Maxilofacial*, *59*, 119-124.

5. Duarte, J. H., Silva, E. P. L., de Oliveira, D. N., de Souza, L. Q. R., de Sousa Castro, D. L., & de Sousa, J. N. L. (2018). Gengivectomia com osteotomia minimamente traumática. *ARCHIVES OF HEALTH INVESTIGATION*, *7*.

6. Riley DS, et al. CARE guidelines for case reports: explana-tion and elaboration document. J Clin Epidemiol. 2017. pii: S0895-4356(17)30037-9. doi: 10.1016/j.jclinepi.2017.04.02.

7. Brilhante, F. V., Araújo, R. J. G. D., Mattos, J. L., Damasceno, J. M., Frota, L. V., & Pinto, R. A. P. C. (2014). Cirurgia periodontal estética em dentes anteriores. Full Dent Sci, 6(21), 39-44.

8. Magro, A. K. D., Calza, S. C., Lauxen, J., dos Santos, R., del Conte Valcanaia, T., & Dall'Magro, E. (2015). Tratamento do sorriso gengival com toxina botulínica tipo A: relato de caso. *Revista da Faculdade de Odontologia-UPF*, *20*(1).

9. França, M. S., & de Menezes, L. F. (2020). Diagnóstico de Sorriso Gengival e Tratamentos Indicados: Revisão de Literatura/Diagnosis of Gingival Smile and Indicated Treatments: Literature Review. *ID on line REVISTA DE PSICOLOGIA*, *14*(53), 341-354.

10. Araújo, N. J., Novaes, V. C. N., Faleiros, P. L., Santinoni, C. S., Bosco, A. F., & Almeida, J. M. (2014). Associação de procedimentos cirúrgicos periodontais na correção do sorriso gengival. *Revista de Odontologia da UNESP*, *43*(Especial), 0-0.

DEVOLUÇÃO DA ESTÉTICA COM PRÓTESE PARCIAL REMOVÍVEL SUPERIOR: RELATO DE CASO

Izabela Santos Ornelas FONSECA[1]; SOUSA, N C[1]; DORNELLAS, AP[2]; Bruno da Silva INÁCIO[2] , Hugo Cezar N ALVIM

Annalee Nogueira Sá HOSKEN[2]

[1]Discente do Curso de Odontologia da Universidade Iguaçu – Campus V. Itaperuna/RJ, Brasil.
[2]Docente do Curso de Odontologia da Universidade Iguaçu – Campus V. Itaperuna/RJ, Brasil.

*Autor para correspondência: izasantos.ornelass@gmail.com

RESUMO

O edentulismo houve decadência em países desenvolvidos, porém no Brasil a perda dentária ainda acomete grande parte da população, as duas maiores causas são a doença cárie e doença periodontal que se não tratadas precocemente pode impactar a qualidade de vida do paciente. Baseados no exposto, esse estudo objetivou relatar o caso clínico adotado para uma paciente com múltiplas perdas dentárias. Paciente, sexo feminino, 48 anos de idade, compareceu à clínica odontológica da Universidade Iguaçu queixando-se de uma prótese parcial removível superior insatisfatória na questão funcional e estética, após exame clínico e radiográfico observou-se a necessidade da troca de sua prótese. A prótese foi confeccionada em 4 sessões clínicas e no dia da entrega final a paciente não relatou desconforto, porém, agendou-se uma nova consulta para verificarmos a adaptação da mesma. Paciente surpreendeu-se com o resultado não queixando mais da função e estética relatando melhora em sua qualidade de vida. Portanto, conclui-se que uma prótese parcial removível parece influenciar para melhor qualidade de vida de pacientes com perdas dentárias.

Palavras Chave: Prótese Parcial Removível; Qualidade de Vida; Reabilitação Bucal.

Abstract

Edentulism has declined in developed countries, but in Brazil tooth loss still affects a large part of the population, the two main causes being caries and periodontal disease that if not treated early can impact the patient's quality of life. Based on the above, this study aimed to report the clinical case adopted for a patient with multiple tooth loss. A 48-year-old female patient attended the dental clinic at the University of Iguaçu complaining of an unsatisfactory upper removable partial denture in terms of functional and aesthetic aspects. After clinical and radiographic examination, the need to change her prosthesis was observed. The prosthesis was made in 4 clinical sessions and on the day of final delivery, the patient did not report discomfort, however, a new appointment was scheduled to verify its adaptation. The patient was surprised by the result, no longer complaining about the function and aesthetics, reporting an improvement in her quality of life. Therefore, it is concluded that a removable partial denture seems to influence a better quality of life for patients with tooth loss.

Key Words: Denture, Partial, Removable; Quality of Life; Mouth Rehabilitation.

1 – Introdução

O edentulismo houve decadência em países desenvolvidos, porém no Brasil a perda dentária ainda acomete grande parte da população por ser um problema de saúde pública e

devido a isso, certas informações são ausentes nas populações mais carentes com acesso restrito a educação e saúde básica[1]; outro agravante para o maior índice de pacientes desdentados é o aumento da expectativa de vida, tendo maior número de idosos na população estando eles mais predispostos a variações de condições que fazem com que tenham maior dificuldade para realizar a limpeza mecânica dos dentes, também sofrem mais de doenças sistêmicas e devido a idade ocorre mudanças fisiológicas e/ou medicamentosas acarretando a diminuição da salivação causando impacto na qualidade bucal; ambas citações levam as duas maiores causas de perda dos dentes que são a doença cárie e doença periodontal, por isso é importante identificar os fatores que resultam em tal perda para que atue em função do problema[2]. Essas doenças geram consequências após a perda dos dentes, sendo a ausência da função mastigatória, estética e fonética trazendo problemas funcionais e psicológicos[3]. Devido a isso, a substituição dos dentes perdidos é muito importante para devolver a qualidade de vida aos pacientes, tendo no mercado odontológico variedade de opções para a reabilitação[4].

Atualmente, os implantes dentários tornaram uma opção de tratamento para reabilitação de pacientes com perda unitária e para desdentados totais ou parciais; os implantes estão ganhando lugar no mercado odontológico e tornando um substituto das próteses em alguns casos[5].

A prótese parcial removível possui indicações para desdentados unilaterais e bilaterais, espaços longos e perdas múltiplas; devolve a função mastigatória, estética e fonética de forma mais rápida comparado com implante, é um excelente recurso para pacientes com limitações financeiras[6]. E é uma opção de tratamento não invasiva, diferente do implante[7].

Baseado no exposto, esse estudo teve objetivo de relatar a reabilitação de uma paciente de 48 anos com múltiplas perdas dentárias tanto anterior como posterior, devolvendo a estética com prótese parcial removível superior.

2– Relato de caso

Considerações Éticas: Toda a descrição deste relato de caso está baseada nas diretrizes do CARE guideline[8]. A paciente assinou e concordou com o Termo de Consentimento Livre e Esclarecido.

Informações do paciente

Paciente, 48 anos de idade, sexo feminino, tendo a classificação de angle como classe II divisão 1, compareceu a Clínica Odontológica da Universidade Iguaçu – Campus V, queixando-se de uma prótese parcial removível superior insatisfatória na questão funcional e estética.

Achados clínicos e radiográficos

Durante o exame clínico constatou que a paciente havia perdas dentárias anteriores e posteriores sendo dos elementos 14, 12, 11, 21, 22, 24, 27 e também que a mesma não realizava a higienização bucal de forma correta e eficiente como consequência apresentando doença periodontal, grande profundidade a sondagem no elemento 18 e tártaros nos dentes ainda presentes (Figura 1). A paciente utilizava uma prótese parcial removível provisória superior em torno de 6 anos não apresentando mais vida útil, estando sem estética (Figura 2-A) e sem a correta função pois após sua confecção havia perdido mais dois elementos, sendo eles 14 e 24 (Figura 2-B). Sua história médica não apresentou relevância para esse relato.

Figura 1: Imagem retrata consequência da ausência de higienização bucal correta. Fonte: Autoria própria.

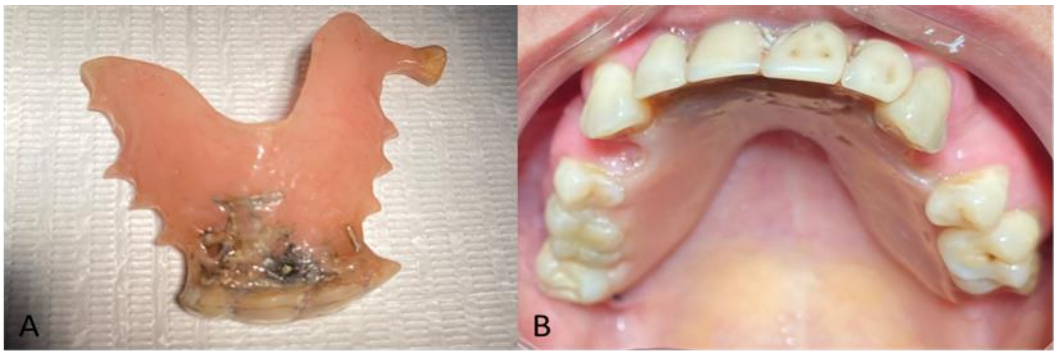

Figura 2: A – Imagem retrata prótese parcial removível provisória após sua vida útil promovendo falta de estética, e mostrando incorreta higienização. B – Imagem retrata perdas dentárias após confecção da prótese causando falta de função. Fonte: Autoria própria.

No exame radiográfico panorâmico apresentou-se grande perda óssea na região do terceiro molar superior direito (elemento 18), sendo assim, foi feito um exame radiográfico periapical para complementação e melhor visualização, podendo observar através da mesma uma lesão cariosa extensa.

Considerando os aspectos clínicos e radiográficos chegou-se à conclusão de que o tratamento para a paciente seria a instrução de higiene oral, tratamento periodontal básico para adequação do meio bucal para posteriormente realizar a extração do elemento 18 e confecção da prótese parcial removível definitiva superior.

Intervenção terapêutica

Feito anamnese, exame físico extra-oral e intra-oral observando análise qualitativa, quantitativa e oclusal, exames de imagem periapical e panorâmico, foi traçado o planejamento interdisciplinar.

Iniciando pela instrução de higiene oral, terapia periodontal básica e extração do elemento 18 pois devido sua grande perda óssea não havia condições de ser pilar de uma prótese parcial removível e também apresentava grande lesão cariosa havendo chances de necessitar do tratamento endodôntico. Após isso, foi realizada a moldagem anatômica superior com alginato (Figura 3) com o intuito de obter a conformação da anatomia geral dos tecidos moles e duros da boca para posterior confecção do modelo de estudo, a moldeira metálica perfurada selecionada foi a S3 ficando com 3mm de folga para o material de moldagem, feito a individualização com cera periférica em todo redor da moldeira e cera utilidade no palato e na região anterior onde havia extensa perda dentária, passando-se a cera pela chama da lamparina e levando em boca da

paciente para que afastasse tecidos adjacente, periférico, muscular e deixando impresso a região do rebordo e palato; alginato manipulado e preenchido a moldeira o cirurgião-dentista atrás da paciente colocou-se a moldeira da posterior para anterior centralizando com a linha média e fazendo pressão bilateral e uniforme, estando a paciente sentada em 90°. Na sequência, borrifou-se solução de hipoclorito 1% sobre o molde e posterior acondicionamento em saco plástico por 10 minutos, após o tempo foi lavado e seco com papel absorvente a fim de promover a correta desinfecção e eliminar possibilidades e contaminação cruzada. Em seguida, realizou-se o vazamento do molde com gesso pedra tipo III obtendo o modelo de estudo, onde foi estudado o que seria feito na próxima consulta.

Figura 3: Moldagem anatômica do arco superior com alginato. Fonte: Autoria própria.

Na sessão clínica seguinte, realizou-se planos guias para que não houvesse black space e também os nichos por desgaste nos dentes pilares sendo eles que iriam receber os referidos apoios da prótese parcial removível (PPR), utilizando para confecção dos nichos a broca 1035 nos elementos anteriores e 2130 nos elementos posteriores estando o preparo na profundidade de 1mm, apenas em esmalte. Em seguida, realizou-se a moldagem de trabalho com silicone de condensação visando obter uma cópia fiel da arcada superior da paciente (Figura 4), neste caso foi usada a técnica de moldagem por dois passos, primeiramente moldou-se a paciente com a base pesada e posteriormente com a base leve, neste caso não precisou realizar a individualização da moldeira pois a base leve obtém essa função, estando a paciente em 90° e o profissional por trás inserindo a moldeira da posterior para anterior centralizando com a linha média e fazendo pressão bilateral e uniforme. Após a presa do molde, borrifou-se solução de hipoclorito 1% e posterior acondicionamento em saco plástico por 10 minutos, após o tempo foi lavado em água corrente e seco com papel absorvente a fim de promover desinfecção e eliminar a contaminação cruzada. Seguindo, realizou-se o vazamento do molde com gesso pedra tipo IV obtendo o modelo de trabalho que foi enviado para o laboratório de prótese a fim de conferir toda estrutura metálica da PPR.

Figura 4: Moldagem de trabalho do arco superior com silicone de condensação. Fonte: autoria própria.

Na consulta seguinte, verificou-se a adaptação da estrutura metálica (Figura 5) na boca da paciente percebendo-se que havia ficado muito retentiva e com a broca transmetal foi feito os desgastes e ajustes necessários, após constatação de adequada adaptação e eixos de inserção corretos selecionou-se os dentes artificiais com base nos dentes adjacentes da paciente.

Figura 5: Conector maior Barra Palatina em U com elementos constituintes da PPR, configurando a estrutura metálica. Fonte: Autoria própria.

Na sessão clínica seguinte, realizou-se a etapa de prova com dentes em cera onde foram observados a cor, forma e tamanho, ajustando-os de acordo com a opinião da paciente. Inicialmente, verificou-se a adaptação dos dentes no modelo de gesso, onde foi possível constatar boa adequação (Figura 6). Seguidamente, colocou-se a estrutura na boca da paciente, onde foi constado que os dentes estavam de acordo com as expectativas criadas pela paciente. Salientamos que é importante os pacientes visualizem os dentes calmamente, através do espelho, a fim de promover um resultado clínico sem intercorrências em relação aos dentes artificiais. Em seguida, selecionou-se a cor da gengiva artificial de acordo com a escala STG (Figura 7).

Figura 6: Vista oclusal no modelo de gesso dos dentes montados em cera. Fonte: Autoria própria.

Figura 7: Seleção da gengiva artificial conforme escala STG. Fonte: Autoria própria.

Na etapa clínica seguinte, instalou-se a prótese parcial removível definitiva superior onde restabeleceu-se tanto a função mastigatória quanto a estética (Figura 8). Não foi necessário nenhum ajuste no dia da instalação, no entanto, a paciente foi informada que havia possibilidade de ajustes futuros. Após orientações sobre a forma correta de higienizar a prótese e a fase de adaptação, a paciente foi liberada e remarcamos uma sessão clínica de controle. Paciente retornou para a sessão e relatou que estava dolorido o lado esquerdo, chegando a conclusão que o elemento artificial 27 estava causando contato prematuro, feito o ajuste a paciente foi liberada e retornou a clínica semanas depois dizendo estar muito satisfeita, havendo certeza da melhora significativa do antes (Figura 9-A) e depois (Figura 9-B) do tratamento.

Figura 8: Vista intraoral com a prótese em oclusão. Fonte: Autoria própria.

Figura 9: A – Sorriso da paciente anteriormente a confecção da PPR. B – Sorriso da paciente posteriormente a confecção da PPR.

3- Discussão

Baseados em estudos de COSME et al.,[9] nos propomos a investigar se seria possível reabilitar com prótese parcial removível devolvendo a função, retenção, estabilidade, conforto e estética. O principal achado após a finalização do tratamento foi exatamente o previsto, sendo devolvida a correta oclusão para realizar a eficiente mastigação com estabilidade e retenção, e estética para o sorriso com conforto.

No caso clínico apresentado, a paciente queixava estar insatisfeita com sua função mastigatória e com a estética do seu sorriso, como o estudo de COSME et al.,[9] apresentava ótimos resultados a reabilitação foi feita com prótese parcial removível. Da mesma forma SMEETS et al.,[5] relataram que os implantes dentários é uma opção confiável de tratamento para parcialmente desdentados e que as taxas de sobrevivência dos implantes dentários ao longo prazo são excelentes, porém deve-se pontuar que é um tratamento que utiliza maior tempo clínico e é uma reabilitação de custo elevado que infelizmente não é possível economicamente para todos os pacientes.

Deve ressaltar, no entanto o estudo de SERINO, TURRI[10] afirma que a peri-implantite é uma doença infecciosa que acomete o osso de suporte ao redor dos implantes dentários tendo a maior proporção na área dos incisivos da maxila, sendo assim não seria um tratamento de escolha para reabilitação da paciente pois a mesma apresentava perda desses elementos.

E para chegar ao fim das especulações SMEETS et al.,[5] afirma que para colocação dos implantes dentários na cavidade bucal assemelha a uma cirurgia traumática aos tecidos levando a várias fases de cicatrização da ferida e KUDSI et al.,[7] diz que as próteses removíveis é uma opção de tratamento não invasiva para restaurar a perda dentária.

Acreditamos, portanto, que apesar dos bons resultados encontrados da reabilitação com prótese parcial removível trata-se de uma amostra única e com tempo de acompanhamento curto. Devido a essa característica, sugerimos novos estudos, com uma amostra maior, assim como o tempo de acompanhamento.

4- Conclusão

Baseado no exposto, pode-se concluir que a reabilitação com prótese parcial removível parece ser uma boa alternativa para devolver a função e estética de paciente com limitação econômica.

Referências Bibliográficas:

1. Nuvvula, S., Chava, V. K., & Nuvvula, S. (2016). Primary culprit for tooth loss!!. *Journal of Indian Society of Periodontology*, *20*(2), 222–224. https://doi.org/10.4103/0972-124X.170852

2. McKenna, G., Tada, S., McLister, C., DaMata, C., Hayes, M., Cronin, M., Moore, C., & Allen, F. (2020). Tooth replacement options for partially dentate older adults: a survival analysis. *Journal of dentistry*, *103*, 103468. https://doi.org/10.1016/j.jdent.2020.103468

3. Gerritsen, A. E., Allen, P. F., Witter, D. J., Bronkhorst, E. M., & Creugers, N. H. (2010). Tooth loss and oral health-related quality of life: a systematic review and meta-analysis. *Health and quality of life outcomes*, *8*, 126. https://doi.org/10.1186/1477-7525-8-126

4. Friel, T., & Waia, S. (2020). Removable Partial Dentures for Older Adults. *Primary dental journal*, *9*(3), 34–39. https://doi.org/10.1177/2050168420943435

5. Smeets, R., Stadlinger, B., Schwarz, F., Beck-Broichsitter, B., Jung, O., Precht, C., Kloss, F., Gröbe, A., Heiland, M., & Ebker, T. (2016). Impact of Dental Implant Surface Modifications on Osseointegration. *BioMed research international*, *2016*, 6285620. https://doi.org/10.1155/2016/6285620

6. Campbell, S. D., Cooper, L., Craddock, H., Hyde, T. P., Nattress, B., Pavitt, S. H., & Seymour, D. W. (2017). Removable partial dentures: The clinical need for innovation. *The Journal of prosthetic dentistry*, *118*(3), 273–280. https://doi.org/10.1016/j.prosdent.2017.01.008

7. Kudsi, Z., Fenlon, M. R., Johal, A., & Baysan, A. (2020). Assessment of Psychological Disturbance in Patients with Tooth Loss: A Systematic Review of Assessment

Tools. *Journal of prosthodontics : official journal of the American College of Prosthodontists*, *29*(3), 193–200. https://doi.org/10.1111/jopr.13141

8. Riley DS, et al. CARE guidelines for case reports: explana-tion and elaboration document. J Clin Epidemiol. 2017. pii: S0895-4356(17)30037-9. doi: 10.1016/j.jclinepi.2017.04.02.

9. Cosme, D. C., Baldisserotto, S. M., Fernandes, E., Rivaldo, E. G., Rosing, C. K., & Shinkai, R. S. (2006). Functional evaluation of oral rehabilitation with removable partial dentures after five years. *Journal of applied oral science : revista FOB*, *14*(2), 111–116. https://doi.org/10.1590/s1678-77572006000200009

10. Serino, G., & Turri, A. (2011). Extent and location of bone loss at dental implants in patients with peri-implantitis. *Journal of biomechanics*, *44*(2), 267–271. https://doi.org/10.1016/j.jbiomech.2010.10.014

FRENECTOMIA LABIAL PARA FECHAMENTO DE DIASTEMA INTERINCISIVO: RELATO DE CASO

Miria S. PEIXOTO[1], DORNELLAS, AP[2], Ana Paula DORNELLAS[2], Márcia LOUVAIN[2], Ângela Mendonça Filgueiras BICALHO[2], Silmar Antunes PEREIRA[2]

[1]Discente do Curso de Odontologia da Universidade Iguaçu – Campus V. Itaperuna/RJ, Brasil.
[2]Docente do Curso de Odontologia da Universidade Iguaçu – Campus V. Itaperuna/RJ, Brasil.

*Autor para correspondência. peixotomiria10@gmail.com

RESUMO

Os freios labiais são estruturas anatômicas constituídas por pregas de membrana mucosa e fibras musculares. Quando esse freio se torna proeminente, pode vir a causar problemas oclusais, protéticos, fonéticos, mastigatórios e principalmente estéticos, devido aos diastemas incisais. Diante do exposto, o objetivo desse trabalho foi relatar a cirurgia de remoção do frênulo labial maxilar para correção estética do diastema da linha média com posterior uso do aparelho ortodôntico fixo. Paciente, sexo feminino, 55 anos de idade, compareceu a clínica odontológica Integrada da Universidade Iguaçu- Campus V, queixando-se de estética insatisfatória ao sorrir devido ao grande espaço presente entre os dentes centrais superiores. Após o exame clínico foi proposto a frenectomia convencional com bisturi. A cirurgia foi realizada sem intercorrências trans-operatórias com bom controle hemostático e fechamento da ferida, após 7 dias a paciente retornou a clínica odontológica para a remoção dos pontos e para proservação da cicatrização. Portanto, conclui-se que, a utilização da técnica convencional da frenectomia, foi uma boa opção para o tratamento da remoção do freio maxilar proeminente. Além disso, proporcionou a continuidade no tratamento para o fechamento do diastema interincisivo, favorecendo a estética do sorriso.

Palavras Chave: Freio Labial; Diastema; Procedimentos Cirúrgicos Bucais;

Abstract

Labial frenulum are anatomical structures made up of folds of mucous membrane and muscle fibers. When this frenulum becomes prominent, it can cause occlusal, prosthetic, phonetic, masticatory and mainly aesthetic problems, due to incisal diastemas. Given the above, the objective of this study was to report the surgery to remove the maxillary labial frenulum for aesthetic correction of the midline diastema with subsequent use of fixed orthodontic appliance. A 55-year-old female patient attended the Integrated Dental Clinic at the University Iguaçu-Campus V, complaining of unsatisfactory esthetics when smiling due to the large space between the upper central teeth. After clinical examination, conventional frenectomy with a scalpel was proposed. The surgery was performed uneventfully, with good hemostatic control and wound closure, after 7 days the patient returned to the dental clinic to remove the stitches and to maintain healing. Therefore, it is concluded that the use of the conventional technique of frenectomy was a good option for the treatment of removal of the prominent maxillary frenulum. In addition, it provided continuity in the treatment for closing the interincisor diastema, favoring the aesthetics of the smile.

Key Words: Labial Frenum; Diastema; Oral Surgical Procedures

1- Introdução

Os freios labiais são estruturas anatômicas constituídas por pregas de membrana mucosa e fibras musculares. O freio labial superior conecta a parte interna do lábio superior a mucosa do processo alveolar, podendo se estender a linha média interpapilar dos incisivos centrais superiores à abóbada palatina[1]. Quando esse freio se torna proeminente, pode vir a causar problemas clínicos de má oclusão, problemas protéticos, levando a uma higienização deficiente, problemas fonéticos, mastigatórios e principalmente estéticos, devido aos diastemas incisais[2], desfavorecendo a beleza do sorriso e consequentemente as relações sociais do paciente[3.]

A cirurgia oral de frenectomia indicada para a anormalidade tem por finalidade remover por completo o freio incluindo sua fixação ao osso subjacente[4]. Estudos mostram diferentes técnicas cirúrgicas para a remoção do freio, desde a convencional, baseada na excisão do frênulo com bisturi, garantindo a remoção de fibras musculares, além de técnicas inovadoras usando lesers e eletrocirurgia, possibilitando leve sangramento e complicações. Diante disso, a escolha deve levar em consideração a eficácia e a segurança no procedimento cirúrgico[5.]

Embora existam várias inovações operatórias para a frenectomia, a técnica clássica ainda é amplamente utilizada, nessa técnica a incisão longitudinal pode deixar cicatriz ou quando o freio está associado ao diastema pode deixar uma aparência antiestética havendo a necessidade de modificação e continuação no tratamento[5]. Com isso, a indicação de intervenção para o fechamento do diastema da linha média maxilar após a frenectomia é realizada através da ortodontia, com aparelho ortodôntico fixo, proporcionando resultados mais eficazes[6.]

Baseados no exposto, esse estudo objetivou relatar o procedimento cirúrgico de frenectomia labial superior para correção estética do diastema da linha média maxilar com o posterior uso do aparelho ortodôntico fixo.

2– Relato de caso

Considerações Éticas: Toda a descrição deste relato de caso está baseada nas diretrizes do *CAREguideline*[7]. O Comitê de Ética da Universidade Iguaçu – Campus V, instituição na qual o paciente foi atendido, dispensa a submissão para aprovação por tratar-se de pesquisa de caso clínico. O paciente assinou e concordou com o Termo de Consentimento Livre e Esclarecido.

Informações do paciente

Paciente, 55 anos de idade, sexo feminino, caucasiana, compareceu a Clínica Odontológica Integrada da Universidade Iguaçu - Campus V - Itaperuna, queixando-se de estética insatisfatória ao sorrir devido ao espaço presente entre os incisivos centrais superiores. Na anamnese, sua história médica não apresentou nenhum tipo de alteração sistêmica para a intervenção deste caso, a paciente relatou o interesse em dar continuidade no tratamento para o fechamento do diastema com aparelho ortodôntico fixo.

Achados clínicos

Ao exame clínico, a paciente apresentou um freio labial maxilar proeminente iniciado na porção interna do lábio superior a mucosa do processo alveolar se estendendo a parte anterior da abóbada palatina (Figura 1 A,B).

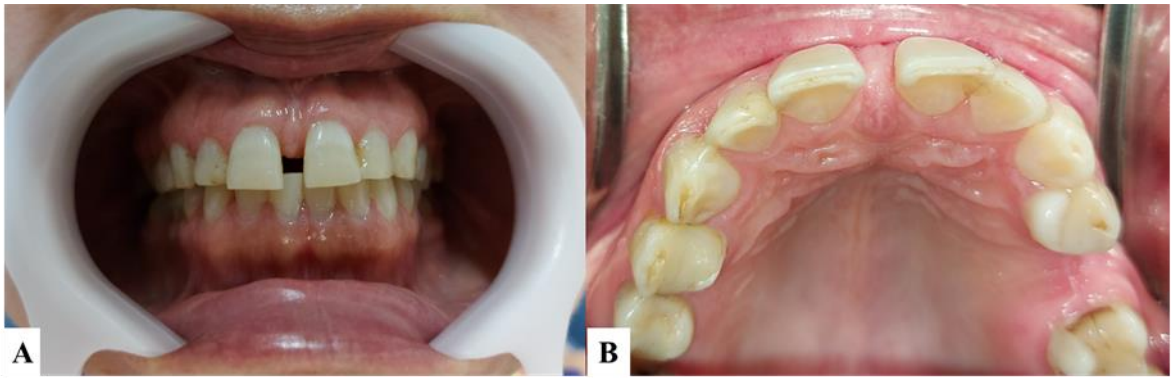

Figura 1: Fotografia inicial. A- Aspecto clínico do freio labial maxilar e diastema interincisivo. B- Visão palatina do freio. Fonte: autoria própria.

Considerando os aspectos clínicos e na queixa da paciente, adotou-se como conduta a cirurgia de frenectomia convencional para uma posterior intervenção com aparelho ortodôntico fixo.

Intervenção terapêutica

Após a preparação da mesa cirúrgica foi realizado a preparação da paciente fazendo a antissepsia intra-oral com clorexidina 0,12% e extra-oral 0,2%, seguida da anestesia tópica com Benzocaína a 20% em toda a região desejada. Posteriormente, foi realizado a anestesia infiltrativa local na base do freio em ambos os lados, direito e esquerdo, sendo o anestésico utilizado lidocaína 2% com Epinefrina 1:100 000 (Figura 2A), anestesia infiltrativa na porção mais superior labial do freio (Figura 2B), anestesia transpapilar isquemiando toda a região (Figura 2C) e anestesia por bloqueio regional do nervo nasopalatino (Figura 2D).

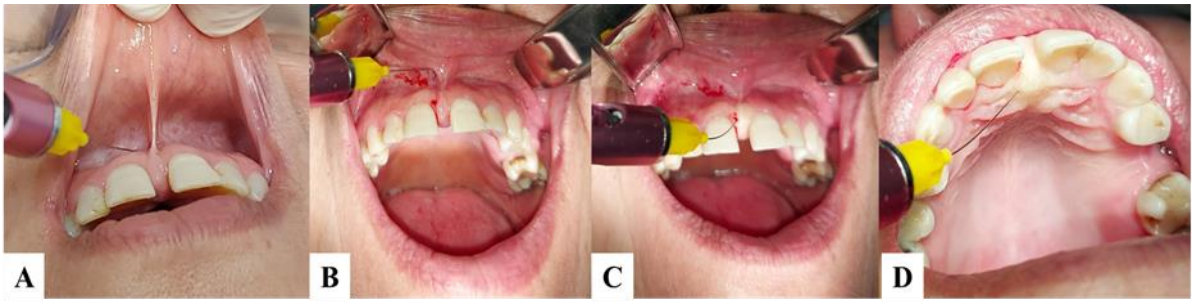

Figura 2: Sequência anestésica. A- Anestesia local na base do freio. B- Anestesia infiltrativa local na porção mais superior do freio. C- Anestesia transpapilar. D- Anestesia por bloqueio regional do nervo nasopalatino. Fonte: autoria própria.

Foi realizado à apreensão do freio labial com um fio de sutura e o auxílio de um porta agulha elevando o freio para a incisão (Figura 3 A). Realizou-se uma incisão, com lâmina de bisturi número 15C, em cada lado do freio, na região de fundo de sulco à região de papila interincisiva, a nível supraperiósteo (Figura 3B). Seguida de outra incisão em ambos os lados, realizada na porção superior do freio, se estendendo em direção ao lábio, realizando com a tesoura reta a dissecção e divulsão dos bordos, dividindo o plano mucoso em plano muscular e eliminando a tensão dos bordos. (Figura 3C).

Figura 3: A- Apreensão do freio. B-Incisão em fundo de sulco se estendendo à papila interincisiva. C- Incisão na porção superior do freio e divulsão dos bordos. Fonte: autoria própria.

Concomitantemente a hemostasia na porção superior, foi realizado a remoção do segmento interdental e uma porção da papila incisiva na região palatina com bisturi (Figura 4 A). Para a remoção completa do tecido fibroso presente, foi utilizado a cureta periodontal de MacCall anterior 13-14 (Figura 4B). Na exérese, a pinça Kelly curva foi utilizada para a preensão possibilitando o corte final com bisturi (Figura 4C) e com isso, o tecido fibroso foi removido do segmento (Figura 5).

Figura 4: A- Remoção do segmento interdental e da papila incisiva palatina. B- Remoção do tecido fibroso com cureta de MacCall. C- Remoção total do fragmento do freio. Fonte: autoria própria.

Figura 5: Tecido fibroso removido. Fonte: autoria própria.

Após a remoção de todo o tecido fibroso interdental, foi realizado com auxílio de uma gaze estéril uma pequena fricção entre os dentes na região onde se encontrava o freio, com o objetivo de remover as fibras mais internas em contato com o osso (Figura 6 A), removendo a fibrose inter incisiva prevenindo possíveis recidivas do freio após a remoção do aparelho ortodôntico (Figura 6 B).

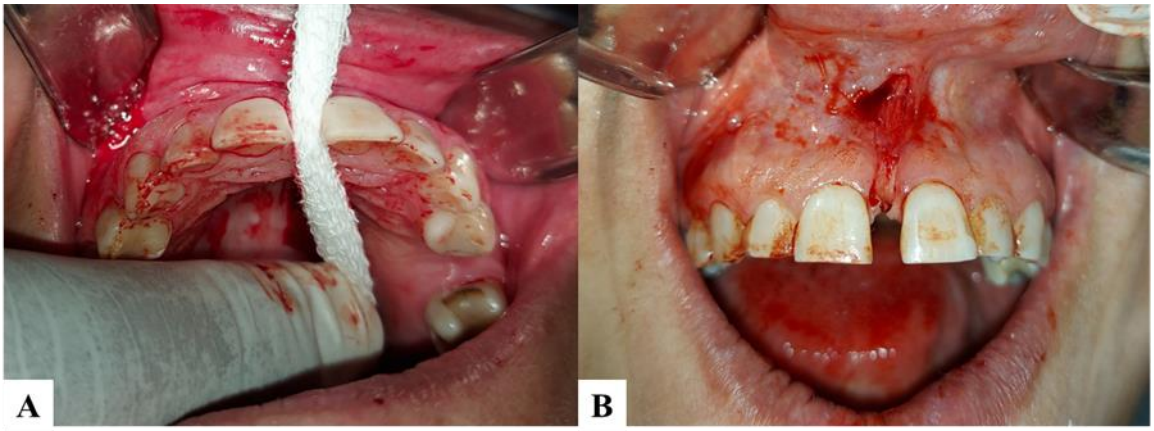

Figura 6: A- Fricção interincisiva com gaze. B- Freio removido com bom controle hemostático . Fonte: autoria própria.

Com a hemostasia sob controle, a sutura foi realizada em toda a extensão da incisão com fio de Seda 4-0, o primeiro ponto simples realizado foi em fundo de sulco (Figura 7 A), dando segmento na coaptação dos bordos com os pontos simples no local incisionado (Figura 7 B), e por último realizado na porção palatina (Figura 7 C).

Figura 7: Processo de síntese. A- Ponto simples em fundo de sulco. B- Síntese ao longo da incisão. C- Ponto simples na região palatina.

A paciente recebeu tratamento medicamentoso pós-cirúrgico com Nimesulida 100mg com posologia de 1 comprimido de 12 em 12 horas por três dias e Dipirona 500mg com posologia de 1 comprimido de 6 em 6 horas, por três dias. Ela recebeu as orientações pós-cirúrgicas quanto à dieta, hábitos e higiene bucal. A cirurgia não apresentou nenhuma intercorrência.

A paciente foi orientada a retornar após 7 dias para a remoção da sutura onde foi observado que ocorreu a cicatrização dentro da normalidade. Ela relatou ausência de dor e complicações durante esse período. Com isso, foi encaminhada para a clínica de ortodontia para continuação do tratamento para o fechamento do diastema com aparelho ortodôntico fixo.

3- Discussão

Baseados no estudo de DeviShree et al.,[5] nos propomos a investigar a utilização da técnica cirúrgica clássica de frenectomia e a efetividade no tratamento proposto. O principal resultado após a realização da técnica foi uma cirurgia com pós operatório sem complicações, cicatrização após uma semana e ausência de recidiva do freio labial superior.

Especulamos que a técnica cirúrgica convencional com bisturi é eficiente na remoção do frênulo maxilar, e fixação ao periósteo subjacente. Através da literatura[8] relataram bons resultados com essa técnica clássica e diferenças mínimas nas percepções durante o pós-operatório relatadas pelos pacientes comparando com a técnica da frenectomia a laser. Entretanto, Martes.,[9] concluiu que o uso de lasers em cirurgias de tecidos moles é estabelecido como método inovador, eficaz e confiável. Além disso, Protásio et all.,[10] evidenciou que as variantes de dor, desconforto ao mastigar e ao falar foram menos frequentes com a aplicação do laser, porém, nesse estudo foi escolhido a técnica convencional devido as disponibilidades presentes na clínica odontológica e por motivos econômicos da paciente.

A técnica de paralelização de frenectomia, segundo a literatura[11], é comparada com a técnica de bisturi convencional. No paralelismo, o freio é retraído fazendo duas incisões paralelas na lateral do frênulo com lâmina 11, é feito sua remoção e dissecção profunda das fibras e fechamento com sutura para cicatrização primária, permitindo menor desconforto pós-operatório. Em contrapartida, no caso clínico apresentado, e assim como descreve Akpınar et al.,[12] a técnica clássica é realizada fazendo a apreensão do freio com hemostato reto na profundidade de vestíbulo, incisionando com lâmina 15 superior e inferiormente ao hemostato, com remoção das dilatações musculares e fechamento com sutura, para coaptação dos bordos da ferida.

Embora sejam inúmeras as vantagens da técnica a lasers, Júnior et AL.,[13], corrobora que seu uso implica limitações associadas ao elevado custo para o paciente e necessidade de habilidade do operador. Sendo assim, levando em consideração à essas condições no caso relatado e o tratamento de escolha, realizou-se a técnica clássica mais executada[5] com o uso de bisturi manual.

Apesar de bons resultados encontrados, e se tratando de uma amostra única, com tempo curto para análises em novos procedimentos, atingimos neste estudo, um resultado satisfatório, utilizando a técnica clássica com pós-operatório sem complicações, boa cicatrização e tempo cirúrgico relativamente moderado. Diante disso, o sucesso na remoção do frênulo maxilar proeminente, depende do diagnóstico preciso identificando a causa e limitações do paciente, para a escolha correta da técnica cirúrgica, determinando um bom prognóstico e tratamento.

4- Conclusão

Baseado no exposto, podemos concluir que, a utilização da técnica convencional da frenectomia, foi uma boa opção para o tratamento da remoção do freio maxilar proeminente. Além disso, proporcionou a continuidade no tratamento para o fechamento do diastema interinsicivo, favorecendo a estética do sorriso.

Refêrencias Bibliográficas:

1- Costa Pinto, M. L., & Gregori, C. (1975). Aspectos embriológico, anaômico, fisiológico e cirúrgico, relacionados com freio labial [Embryonic, anatomic, physiologic and surgical aspects related to labial frenum]. *Revista da Associacao Paulista de Cirurgioes Dentistas*, *29*(3), 15–31.

2- Pié-Sánchez, J., España-Tost, A. J., Arnabat-Domínguez, J., & Gay-Escoda, C. (2012). Comparative study of upper lip frenectomy with the CO2 laser versus the Er,

Cr:YSGG laser. *Medicina oral, patologia oral y cirugia bucal*, *17*(2), e228–e232. https://doi.org/10.4317/medoral.17373

3- Almeida, R. R. D., Garib, D. G., Henriques, J. F. C., Almeida, M. R. D., & Almeida, R. R. D. (1999). Ortodontia preventiva e interceptora: mito ou realidade?. *Rev. dent. press ortodon. ortop. maxilar*, 87-108.

4- Fiorotti, RC, Bertolini, MM, Nicola, JH, & Nicola, EM (2004). A frenectomia lingual precoce assistida por laser de CO2 auxilia na prevenção e no tratamento das alterações funcionais causadas pela anquiloglossia. *The International journal of orofacial myology: publicação oficial da International Association of Orofacial Myology* , *30* , 64-71.

5- Devishree, Gujjari, S. K., & Shubhashini, P. V. (2012). Frenectomy: a review with the reports of surgical techniques. *Journal of clinical and diagnostic research : JCDR*, *6*(9), 1587–1592. https://doi.org/10.7860/JCDR/2012/4089.2572

6- Suter, V. G., Heinzmann, A. E., Grossen, J., Sculean, A., & Bornstein, M. M. (2014). Does the maxillary midline diastema close after frenectomy?. *Quintessence international (Berlin, Germany : 1985)*, *45*(1), 57–66. https://doi.org/10.3290/j.qi.a30772

7- Riley DS, et al. CARE guidelines for case reports: explana-tion and elaboration document. J Clin Epidemiol. 2017. pii: S0895-4356(17)30037-9. doi: 10.1016/j.jclinepi.2017.04.02.

8- Delli, K., Livas, C., Sculean, A., Katsaros, C., & Bornstein, M. M. (2013). Facts and myths regarding the maxillary midline frenum and its treatment: a systematic review of the literature. *Quintessence international (Berlin, Germany : 1985)*, *44*(2), 177–187. https://doi.org/10.3290/j.qi.a28925

9- Martens, LC (2011). Física do laser e uma revisão das aplicações do laser em odontologia infantil. *Arquivos europeus de odontologia pediátrica* , *12* (2), 61-67.

10- Protásio, A., Galvão, E. L., & Falci, S. (2019). Laser Techniques or Scalpel Incision for Labial Frenectomy: A Meta-analysis. *Journal of maxillofacial and oral surgery*, *18*(4), 490–499. https://doi.org/10.1007/s12663-019-01196-y

11- Abullais, S. S., Dani, N., Ningappa, P., Golvankar, K., Chavan, A., Malgaonkar, N., & Gore, A. (2016). Paralleling technique for frenectomy and oral hygiene evaluation after frenectomy. *Journal of Indian Society of Periodontology*, *20*(1), 28–31. https://doi.org/10.4103/0972-124X.175170

12- Akpınar, A., Toker, H., Lektemur Alpan, A., & Çalışır, M. (2016). Postoperative discomfort after Nd:YAG laser and conventional frenectomy: comparison of both genders. *Australian dental journal*, *61* (1), 71–75. https://doi.org/10.1111/adj.12333

13- Medeiros Júnior, R., Gueiros, L. A., Silva, I. H., de Albuquerque Carvalho, A., & Leão, J. C. (2015). Labial frenectomy with Nd:YAG laser and conventional surgery: a comparative study. *Lasers in medical science*, *30*(2), 851–856. https://doi.org/10.1007/s10103-013-1461-8

REINTERVENÇÃO ENDODÔNTICA COM REMOÇÃO DE RETENTOR INTRARRADICULAR DE FIBRA DE VIDRO: RELATO DE CASO

Marriane L CORREA[1], Kênia Chiarelo[2]; INÁCIO, Rossana dos Santos[2]; SILVA [2]; SILVA, Lucílio Marcos[2]

[1]Discente em Odontologia da Universidade Iguaçu (UNIG) – Campus V. Itaperuna/RJ, Brasil.
[2]Docente do curso de Odontologia da Universidade Iguaçu (UNIG) – Campus V. Itaperuna/RJ, Brasil.

*Autor para correspondência. marrianec23@gmail.com

RESUMO

Diante do insucesso de tratamentos endodônticos ou a necessidade de substituição de próteses dentárias e consequentemente possíveis sinais de patologias clínicas, frequentemente é observado na prática clínica odontológica a remoção de retentores reticulares como pinos de fibra de vidro. Muitos são os métodos para remoção, bem como as técnicas e materiais específicos para a sua realização, sendo portanto de fundamental importância o conhecimento de cada técnica a ser realizada, bem como seus possíveis riscos e benefícios. O presente estudo objetivou-se em apresentar um relato de caso de um paciente em que se apresentou na Clínica Odontológica Integrada da Universidade Iguaçu (UNIG) – Campus V e sob supervisão profissional, foi realizado a reintervenção endodontica com remoção do retentor intraradicular de fibra de vidro diante dos sinais e sintomas clínicos do paciente, em que já havia realizado um tratamento endodontico e possuia pino de fibra de vidro, a fim de delinear um protocolo que possa ser usado de forma simples e segura por cirurgiões-dentistas para promover a prevenção e bem-estar da saúde do paciente. Podemos concluir que através de uma boa visualização do campo operatório, técnicas adequadas, equipamentos personalizados e a correta identificação do grau de dificuldade de casa caso, contribuem para o sucesso da técnica.

Palavras Chave: Endodontia, Remoção, Fibra de vidro.

ABSTRACT

Faced with the failure of endodontic treatment or the need for replacement of dental prostheses and consequently possible signs of clinical pathology, it is often observed in clinical dental practice the removal of reticular retainers as fiberglass pins. Many are the methods for removal, as well as the techniques and specific materials for its realization, being therefore of fundamental importance the knowledge of each technique to be performed, as well as its possible risks and benefits. The present study aimed at presenting a case report of a patient who presented at the Integrated Dental Clinic of the Iguaçu University (UNIG) - Campus V and under professional supervision, an endodontic reintervention was performed with removal of the glass fiber intraradicular retainer due to the patient's clinical signs and symptoms, The aim was to outline a protocol that can be used in a simple and safe way by dental surgeons to promote prevention and well being of the patient's health. We can conclude that through a good visualization of the operative field, adequate techniques, customized equipment and the correct identification of the degree of difficulty of each case, contribute to the success of the technique.

Key Words: Endodontics, Removal, Fiberglass.

1 – Introdução

Uma das doenças bucais que predomina em todo o mundo é a cárie, a qual também é

considerada um problema de saúde pública por seu alto impacto na qualidade de vida das pessoas. Quando seu acometimento é grave, gerando destruição coronária, faz-se necessário inicialmente um tratamento endodôntico e, logo após, um tratamento reabilitador que reconstitua a estética e função perdida. Nesses casos, ocorre a indicação de retentores intrarradiculares, que retém o material restaurador coronário que irá receber a coroa protética. Os retentores podem ser de diferentes materiais, como por exemplo de metal (fundido ou pré-fabricado), cerâmica ou fibra de vidro pré-fabricado[1].

Os pinos de fibra de vidro, possuem uma rigidez muito próxima à da dentina, em que absorve as tensões geradas durante a mastigação e toda força realizada, com função protetora ao remanescente radicular, possibilitando assim uma unidade mecanicamente homogênea[2]. Vale ressaltar, a importância que se tem na seleção correta do retentor radicular, além da escolha de retentores com propriedades físicas e biológicas semelhantes às das estruturas dentárias perdidas, a fim de diminuir riscos futuros na estrutura radicular.

Os tratamentos endodônticos possuem resultados muito positivos, mas, fatores microbiológicos, anatômicos ou iatrogênicos (alteração patológica provocada no paciente pela prática dos profissionais da saúde), podem levar ao insucesso deste tratamento. Quando isso ocorre, a indicação é a realização da reintervenção endodôntica, a fim de eliminar os sinais e sintomas típicos da lesão perirradicular[3]. Muitas são as técnicas e dispositivos existentes para a realização da remoção dos pinos de fibra de vidro, dentre elas, podemos destacar a perfuração ou desgaste com pontas diamantadas ou brocas especiais, dispositivos de tracionamento e aplicação de vibração ultrassônica[4]. Mas, é importante ressaltar, que em casos de reintervenções endodônticas na presença de pino de vidro, muitos são os riscos e desafios, tanto na execução inicial do tratamento, quanto na realização da sua remoção como fratura do dente, perfuração radicular, fratura do pino e dentre outras. Além disso, poucos estudos são encontrados referentes aos riscos, desafios, bem como na escolha da melhor técnica para este caso.

Perante o exposto, este estudo tem como objetivo relatar um caso de reintervenção endodôntica com remoção do retentor intrarratiducar de fibra de vidro, realizado no consultório da Clínica Odontológica Integrada da Universidade Iguaçu (UNIG) – Campus V, em Itaperuna - RJ, sob supervisão profissional a fim de delinear um protocolo que possa ser usado de forma simples e segura por cirurgiões-dentistas.

2 – Relato de caso

Considerações éticas:

Toda descrição desse relato de caso está baseada nas diretrizes do CARE *guideline* [5]. O

Comitê de Ética da Universidade Iguaçu – Campus V, instituição na qual o paciente foi atendido, dispensa a submissão para aprovação por tratar-se de pesquisa de caso clínico. O paciente assinou e concordou com o Termo de Consentimento Livre e Esclarecido.

Informações do paciente:

Paciente, 29 anos de idade, sexo feminino, compareceu a Clínica Odontológica Integrada da Universidade Iguaçu (UNIG) – Campus V, queixando-se de escurecimento no incisivo central superior (elemento 11). Após a realização da anamnese completa da paciente e do exame radiográfico periapical, foi constatada uma lesão perirradicular no elemento 11. Este dente já havia sido tratado endodonticamente e apresentava um pino de fibra de vidro (PFV) (Figura 1).

Figura 3: Imagem radiográfica periapical com visualização do elemento 11 afixado com pino de fibra de vidro.
Fonte: autoria própria.

Logo após, foi realizado o planejamento e foi decidido juntamente com a paciente a realização da reintervenção endodôntica com remoção do pino de fibra de vidro.

Intervenção terapêutica:

Inicialmente, foi realizado o exame radiográfico e isolamento absoluto. Em seguida, foi iniciado o corte do pino de fibra de vidro (PFV), no sentido do longo eixo do canal, para sua posterior remoção. Durante a realização do corte do PFV, tomadas radiográficas foram feitas para avaliação do corte, verificação da sua correta direção e para visualização do quanto ainda restava de retentor para remoção. Foi feita a remoção do pino de fibra de vidro e logo após, realizou-se a desobturação do restante do canal juntamente com o preparo químico mecânico com as Limas do tipo Keer (Dentsply, Sirona, Suiça) de #80 até #55 . Entre o uso de uma lima para a outra, foi realizado a irrigação com Hipoclorito de Sódio, aspiração e recapitulação com a Lima #10 Keer (Dentsply, Sirona, Suiça). Posteriormente, foi realizado a medicação intracanal através do preenchimento de todo o canal com Hidróxido de Cálcio e inserimos uma bolinha de algodão e vedamos a cavidade com o cimento provisório (Figura 2-A-B).

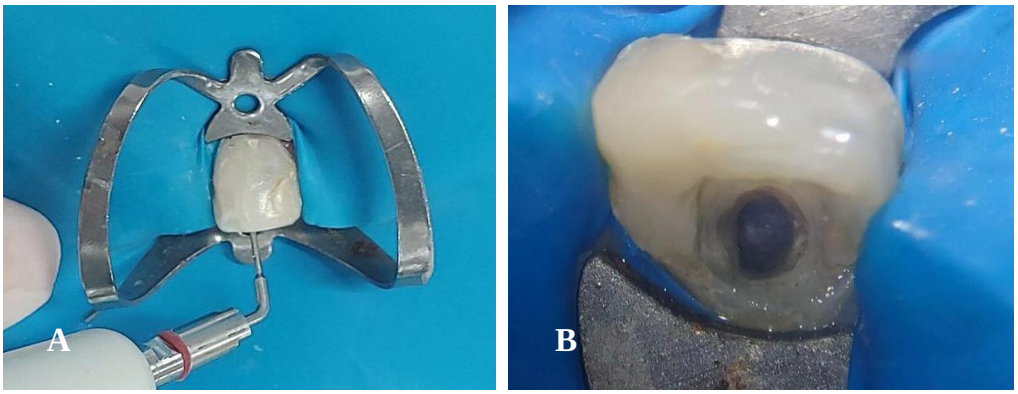

Figura 4- A: Inserto ultrassônico realizando o corte do pino de fibra de vidro.
Figura 2-B: Visualização do canal radicular após a remoção do retentor intrarradicular.
Fonte: autoria própria.

Em outra sessão, foi iniciado a confecção do batente, com o auxílio da Lima #70K (Dentsply, Sirona, Suiça) com o cursor (18mm) foi irrigado com Hipoclorito de Sódio/aspirar, com a utilização da Lima #80K irrigar/aspirar, Lima 90K irrigar/aspirar e recapitular na patência (19) (Figura 3).

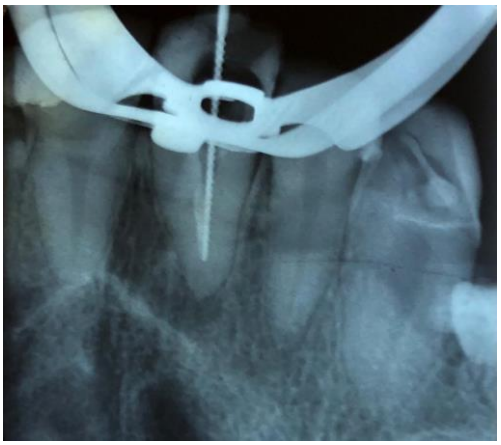

Figura 5: Confecção do batente.
Fonte: autoria própria.

Em seguida, foi realizada a irrigação com EDTA (Biodinâmica Química e Farmacêutica LTDA, Ibiporã, Paraná, Brasil), e logo após com soro fisiológico (Eurofarma Laboratório, SP, Brasil). A secagem do canal foi feita com os cones absorventes Gutapercha Puntas (Dentsply Sirona, SP, Brasil). Depois, realizou-se a prova de cone principal, o qual foi escolhido e utilizado o cone de fibra de vidro 80. A radiografia periapical foi realizada novamente para visualização do cone inserido (Figura 4).

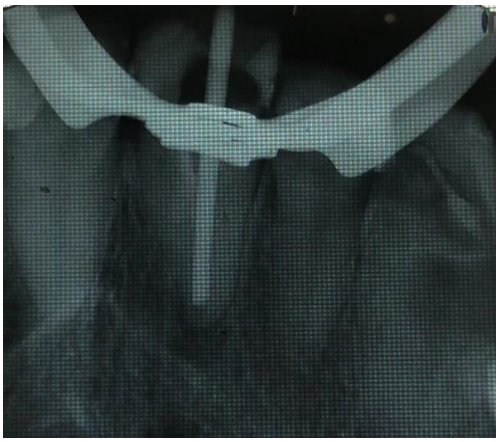

Figura 6: Radiografia Periapical para visualização da inserção do cone de fibra de vidro (80).
Fonte: autoria própria.

A obturação do canal foi inicializada e, em uma placa de vidro foi manipulado o cimento obturador Endofill (Dentsply Sirona, SP, Brasil). Os canais foram obturados pela técnica de condensação lateral e após o preenchimento, novamente realizou-se uma Radiografia Periapical. Toda a Guta-percha que ficou na coroa foi cortada e deixou-se apenas no canal. Foi feita a limpeza da coroa com álcool 70% e inserido um pouco de algodão no local juntamente com curativo provisório (Figura 5).

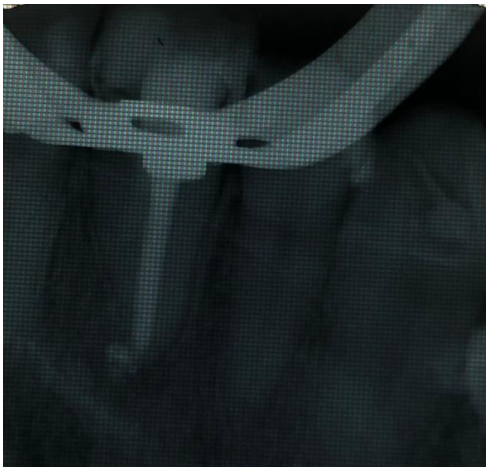

Figura 7: Radiografia Periapical após o preenchimento do canal com os cones (Guta-percha).
Fonte: autoria própria.

3 – Discussão

Segundo Borges et al., (2017)[6] os pinos de fibra de vidro, possuem características mais satisfatórias quando comparado aos pinos pré-fabricados, em que se observa por exemplo seu objetivo de diminuir o stress aplicado sobre as raízes dos dentes, o qual exige-se uma maior compatibilidade entre o material de reconstrução e o tecido dentário. Além disso, ressalta-se a sua eficiência no desempenho biomecânico, proporcionando assim um efeito estético positivo e alta aderência aos sistemas cimentantes. No entanto, de acordo com Souza (2020)[4] quando ocorre a necessidade de uma reintervenção endodôntica, é necessário fazer a remoção do pino de

fibra de vidro o qual exige-se uma mínima retirada de dentina a fim de diminuir os riscos de fratura. Outrossim, Souza (2020)[4] relata alguns dos dispositivos e técnicas para este propósito, como a perfuração ou desgaste com pontas diamantadas ou brocas especiais, dispositivos de tracionamento e aplicação de vibração ultrassônica.

No presente relato, após a anamnese e o exame radiográfico periapical, constatou-se a presença de uma lesão perirradicular no elemento 11, o qual já havia sido tratado endodonticamente e apresentava-se com um pino de fibra de vidro, estabelecendo-se então, um protocolo de reintervenção endodôntica para remoção do pino de fibra de vidro. Osterkamp[7] (2016) relata quanto aos critérios e recomendações para a realização da remoção de pinos, dentre eles estão: lesões apicais com sinais e sintomas de inflamação, o tipo de dente, sua localização no arco, acessibilidade e uma boa visualização do campo operatório. Quanto a dificuldade de remoção, Osterkamp (2016)[7] enfatiza muitas variáveis, como: o tipo do pino (fundido ou pré-fabricado); forma (cônica ou paralela); superfície (lisa ou serrilhada); volume (delgado ou volumoso); comprimento (curto ou longo); material (liga nobre ou não nobre, titânio ou fibra reforçada); o agente cimentante (fosfato de zinco, ionômero de vidro ou cimentos à base de resina) e quanto a adaptação em relação à espessura do agente cimentante.

A fim de facilitar na realização da remoção do pino de vidro, Silva et al., (2021)[8] relata o uso do inserto ultrassônico, o qual tem sido considerado o mais fácil e seguro, devido aos resultados apresentados com pouco desgaste da estrutura dentária, menor tempo de realização da técnica, menores riscos de perfuração de raiz bem como fraturas, além de um manuseio mais descomplicado do ultrassom. No presente estudo, foi realizado inicialmente o isolamento absoluto, a fim de trincar e remover o cimento resinoso e realizar um desgaste do pino até aproximadamente sua porção mais profunda. Logo após, iniciou-se o corte do PFV e durante a técnica muitas tomadas radiográficas foram realizadas o que segundo Silva et al., (2021)[8] contribui como um auxílio fundamental no controle do procedimento e desobstrução bem como na possibilidade de correção e prevenção em casos de desvios ou não da trajetória.

Osterkamp (2016)[7] relata a importância de se realizar a limpeza adequada após a remoção do pino, em que se recomenda a remoção dos restos de cimento e impurezas utilizando irrigação ultrassônica passiva, uma potencial medida para a desinfecção de canais radiculares. Ressalta-se também, a necessidade de uma limpeza adequada e eficaz da porção interior do provisório, durante o retratamento ou confecção da nova peça protética. Além disso, faz-se necessário, segundo o autor acima, a observação da integridade das paredes dos canais e o reconhecimento de desvios/desgastes que podem interferir em uma restauração correta.

Sabemos que é sempre um desafio a reintervenção de dentes com tratamentos endodônticos,

mas, ao longo dos anos muito se evoluíram as técnicas e intervenções, dentre elas, destacamos o uso de retentores intrarradiculares devido a grande variedade de materiais, possibilitando assim, um tratamento com um prognóstico mais eficaz (Macedo et al., 2017)[9].

Salienta-se um esclarecimento quanto aos procedimentos, necessidade da intervenção, causa, riscos e benefícios ao paciente, sendo de fundamental importância a decisão em conjunto (profissional dentista e paciente) a fim de realizarem um protocolo com uma conduta adequada (Macedo et al., 2018)[10]. O conhecimento dos tipos de pinos, dos critérios para remoção, do agente cimentante, das técnicas de remoção, do desgaste, ultrassom e instrumentos utilizados, nesse contexto, as configuram como aspectos principais para o sucesso de uma reintervenção endodôntica com remoção de pino de fibra de vidro.

4 – Conclusão

Conclui-se que, através de uma boa visualização do campo operatório, técnicas adequadas, equipamentos personalizados e a correta identificação do grau de dificuldade de casa caso, podemos obter para o sucesso na reintervenção endodôntica com remoção de retentor intraradicular de pino de fibra de vidro.

Referências Bibliográficas:

1. Pereira, R. L., da Silva, F. B., Barbosa, R. S. S., Augusto, C. R., & de Figueiredo Meira, J. (2020). Remoção de retentor intrarradicular com auxílio de microscopia: relato de caso. *Revista Eletrônica Acervo Odontológico*, *2*, e5170-e5170.

2. MACEDO, A. L. O., LIMA, B. C., & SOARES, G. P. (2017). RETENTORES INTRARRADICULARES: REVISÃO DE LITERATURA (UNIT-SE).

3. Gonçalves, W. F. (2021). Uso de guias endodônticos no acesso ao canal de dentes restaurados com pinos de fibra de vidro.

4. Souza, A. C. C. C. D. (2020). Reintervenção endodôntica em dentes portadores de pino de fibra de vidro com sistema reciprocante-estudo in vitro.

5. Riley, D. S., Barber, M. S., Kienle, G. S., Aronson, J. K., von Schoen-Angerer, T., Tugwell, P., ... & Gagnier, J. J. (2017). CARE guidelines for case reports: explanation and elaboration document. Journal of clinical epidemiology, 89, 218-235.

6. HENRIQUE TATICO BORGES, P. A. U. L. O., & MACEDO URZEDO FILHO, W. E. N. D. E. L. L. (2017). INDICACÕES DE PINOS DE FIBRA DE VIDRO.

7. Osterkamp, D. L. (2016). Remoção de pinos intrarradiculares: técnicas e dispositivos revisão de literatura.

8. Alves-Silva, E. G., de Medeiros, J. B. G., de Medeiros, W. D., Dametto, F. R., Arruda-Vasconcelos, R., Louzada, L. M., ... & Gadê-Neto, C. R. (2021). Insertos ultrassônicos na desobstrução de canais com pinos de fibra de vidro: estudo in vitro. *Research, Society and Development*, *10*(2), e3481029536-e3481029536.

9. MACEDO, A. L. O., LIMA, B. C., & SOARES, G. P. (2017). RETENTORES INTRARRADICULARES: REVISÃO DE LITERATURA (UNIT-SE).

10. De Macedo, I. L., & Neto, I. M. (2018). Retratamento endodôntico: opção terapêutica do insucesso endodôntico. *Brazilian Journal of Health Review*, *1*(2), 421-431.

REABILITAÇÃO ESTÉTICA DE UM INCISIVO CONÓIDE COM FACETA DIRETA EM RESINA COMPOSTA – RELATO DE CASO

Leticia S A REIS[1]; Elissa Almeida **ROCHA**[2], Rosa Maria de Vasconcelos **MACIEL**[2], Renato Lenoir **MARTINEZ**[2]

[1]Discente de graduação do curso de odontologia da Universidade Iguaçu – Campus V. Itaperuna/RJ, Brasil.
[2]Docente do curso de odontologia da Universidade Iguaçu – Campus V. Itaperuna/RJ, Brasil.

*Autor para correspondência. reislets@gmail.com

RESUMO

A reabilitação estética anterior tem sido um tratamento muito procurado na atual odontologia adesiva, uma vez que os materiais e técnicas adotadas se aperfeiçoaram. Mediante a isso, o objetivo desse estudo foi relatar uma reabilitação estética anterior com faceta direta em resina composta, do incisivo lateral superior esquerdo, conoide, como uma alternativa viável e conservadora. Este trabalho foi baseado em um relato de caso clínico realizado na Clínica Odontológica da UNIG em uma paciente com 32 anos de idade, sexo feminino, – Campus V, no qual queixou da estética dos dentes anteriores superiores. Após o exame clínico e radiográfico constatou-se necessidade de harmonizar o sorriso por meio de reabilitação estética, proporcionando qualidade de vida e funcionalidade. Foram realizadas facetas diretas em resina composta nos dentes 21, 22 e 23 a fim de proporcionar melhor qualidade de vida ao paciente. O procedimento adotado foi crucial para o resultado satisfatório, uma vez que a conduta clínica foi idealizada para promover o bem-estar da paciente. Sendo assim, conclui-se que a reabilitação com facetas diretas em resina composta parece ser uma alternativa eficaz para dentes com estética prejudicada e elementos conoides.

Palavras Chave: Estética; Recessão Gengival; Odontologia

ABSTRACT

Previous esthetic rehabilitation has been a much sought after treatment in current adhesive dentistry, as the materials and techniques adopted have improved. Therefore, the aim of this study was to report an anterior esthetic rehabilitation with a direct composite resin facet of the upper left lateral conoid incisor as a viable and conservative alternative. This work was based on a clinical case report carried out at the UNIG Dental Clinic in a 32-year-old female patient – Campus V, in which she complained about the esthetics of the upper anterior teeth. After clinical and radiographic examination, it was found that there was a need to harmonize the smile through aesthetic rehabilitation, providing quality of life and functionality. Direct composite resin veneers were performed on teeth 21, 22 and 23 in order to provide a better quality of life for the patient. The procedure adopted was crucial for the satisfactory result, since the clinical approach was designed to promote the patient's well-being. Therefore, it is concluded that rehabilitation with direct veneers in composite resin seems to be an effective alternative for teeth with impaired esthetics and conoid elements.

Key Words: Esthetics; Gingival Recession; Dentistry

1 – Introdução

Alterações de forma e tamanho dental são comuns na dentição humana, e podem interferir de forma significativa na simetria do sorriso. A anatomização com restaurações diretas em resina composta do elemento conoide é um procedimento minimamente invasivo. Além de ser passível de ajustes posteriores, permite o controle da reabilitação realizada e possibilita o restabelecimento simultâneo da estética e autoestima do paciente[1].

Existem diversas possibilidades de recuperar a estética e funcionalidade dos dentes conoides. A confecção de coroas totais unitárias ou laminados cerâmicos são indicações para recuperar estética e função. Em contrapartida, não são consideradas técnicas conservadoras e apresentam alto custo. Em virtude desse fato, uma técnica considerada simples, efetiva e minimamente invasiva é o tratamento restaurador adesivo direto[2].

Estudos evidenciam que, as facetas diretas em resina composta constituem uma alternativa viável em detrimento da praticidade clínica para corrigir cor, forma e tamanho[3]. As resinas utilizadas em dentes anteriores são divididas em micropartículas, micro-híbridas, nanopartículadas e nano-híbridas[4]. As restaurações diretas em resina composta são indicadas quando é necessário restabelecer cor, forma, função e estética sobretudo em dentes anteriores, uma vez que possibilitam reproduzir a anatomia do dente natural[5].

Em virtude dos fatos mencionados, o objetivo do presente estudo foi descrever a reabilitação estética e funcional para um incisivo lateral conoide, como conduta clínica prática e satisfatória com faceta direta em resina composta.

2 – Relato de caso

Considerações éticas:

Toda descrição desse relato de caso está baseada nas diretrizes do *CARE guideline*[6]. O Comitê de Ética da Universidade Iguaçu – Campus V, instituição na qual o paciente foi atendido, dispensa a submissão para aprovação por tratar-se de pesquisa de caso clínico. O paciente assinou e concordou com o Termo de Consentimento Livre e Esclarecido.

Informações do paciente:

Paciente, 32 anos de idade, sexo feminino, compareceu a Clínica Odontológica Integrada da Universidade Iguaçu – Campus V, queixando-se da aparência e saúde do sorriso. Seu histórico médico não é relevante para esse relato.

Anamnese, Exame clínico e radiográfico:

Após anamnese, a paciente queixou-se da estética atual de seus dentes anteriores superiores, e relatou ser fumante ativo. Durante o exame clínico foi analisado que a paciente apresenta dentição incompleta, restaurações insatisfatórias em resina composta, ausência do dente 12, dente 11 fraturado e com tratamento endodôntico (figura 1A), dente 21 om restauração insatisfatória (figura 1B), dente 22 conoide e dente 23 com incisal desgastada (figura 1C). A fim de verificar o prognóstico do caso, considerando o aspecto clínico do lado direito, aspecto frontal e aspecto esquerdo. Foi realizado radiografia panorâmica (figura 2) e radiografia periapical dos dentes 11,12,21,22 e 23 constatou-se que os referidos dentes apresentavam os canais

devidamente herméticos, com ausência de lesão periapical.

Figura 1: Sequência do aspecto clínico inicial. A- Lado direito. B- Visão frontal.

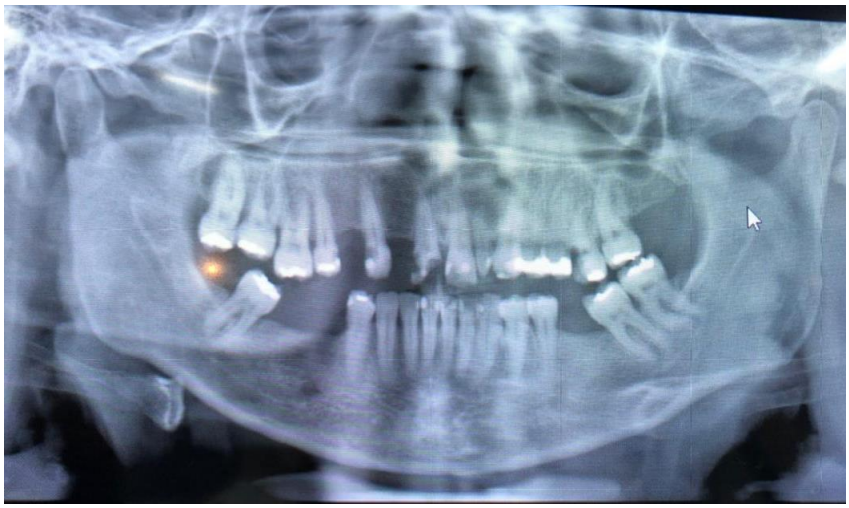

Figura 2: Radiografia panorâmica. Fonte: autoria própria.

Planejamento:

Com base nos aspectos clínicos, radiográficos e na queixa principal da paciente, foi elaborado o plano de tratamento integrado para a paciente com foco inicial no incisivo lateral conóide. A decisão idealizada foi a reabilitação dos dentes 21, 22 e 23 com facetas diretas em resina composta,com intuito de devolver qualidade de vida a paciente. Foi planejado a realição de Facetas diretas de resina composta nos dentes 21,22 e 23, e a reabilitação temporária com coroa provisoria com pino no dente 11 e no dente 12 (cantilever)

Intervenção Terapêutica:

Como conduta clínica inicial, realizou-se uma moldagem da arcada superior com alginato para impressão (Jeltrate Dustless, Denstsply Sirona, Brasil) e vazamento com gesso tipo IV (Jeltrate Dustles, Dentsply Sirona, Brasil), obtido o modelo de estudo, foi realizado enceramento diagnóstico dos dentes 12,11,21,22 e 23. Com o objetivo de confeccionar uma guia paltina ou mock-up anterior, com silicone de condensação (Speedex Putty, Coltene, Brasil) a partir do enceramento de diagnostico (Figura 3), para reconstruir a face palatina do dente 22

conoide, e a incisal dos dentes 21 e 23, pela tecnica da estratificação com resina composta.

Figura 3: Confecção da muralha, através do enceramento diagnóstico.
Fonte: autoria própria.

Inicialmente, realizou-se a seleção de cor da resina a ser usada, por pequenos incrementos na superfície vestibular, sem aplicação de Ácido fosfórico e sistema adesivo, fotopolimerizando por 20 segundos. A cor definida foi A2. Sendo selecionadas as resinas A2 (Forma, Ultradent, Brasil), A2D (Forma, Ultradent, Brasil) e Incisal (All Prime, Brasil).

Posto isso, realizou-se isolamento absoluto da região para posterior iniciação do caso (Figura 4).

Figura 4: Isolamento absoluto do campo operatório. Fonte: autoria própria.
Fonte: autoria própria.

Logo após, iniciou-se o protocolo do sistema adesivo, aplicando o ácido fosfórico 35% (Ultra Etch, Ultradent, Brasil) para um condicionamento ácido seletivo no esmalte por 30 segundos, após foi lavado por 60 segundos e a secagem foi feita com jatos de ar (Figura 5). O Adesivo de escolha foi o Ambar Universal (FGM, Brasil), iniciamos a aplicação da primeira camada com uma gota no aplicador descartável (Microbrush – FGM, Brasil) onde foi friccionado rigorosamente sob a superfície por 10 segundos a fim de escoar e modificação da superfície. A segunda camada foi usada mais uma gota de adesivo no aplicador descartável e aplicada na superfície de esmalte agora sem friccionar para formar camada e espalhado levemente com jato de ar por 10 segundos para evaporação do solvente. Fotopolimerizar por 10

segundos.

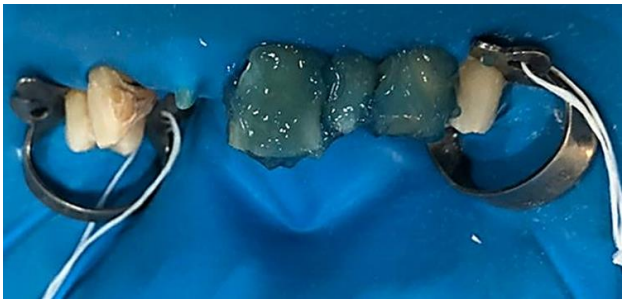

Figura 5: Ácido fosfórico 35% aplicado somente no esmalte. Fonte: autoria própria.

O primeiro passo foi a confecção da guia palatina nos próprios dentes anterossuperiores, com o silicone de condensação (Speedex Putty, Coltene, Brasil), na qual foi empregado apenas a base densa, manipulado manualmente com o catalizador, de acordo com as proporções do fabricante, com apenas uma medida, suficiente para a região anterior. A mesma foi manipulada e inserida na boca, de modo a ser acondicionada manualmente, sendo removida após a polimerização do material e, em seguida, testou-se a guia em posição, e foi realizado alívios com lâmina de bisturi, Nº 15C, na guia a fim de criar alívios e iniciar a devida confecção das facetas diretas com resina composta (Figura 6).

Figura 6: Guia palatina em boca. Fonte: autoria própria.

Na sequência, foi inserido uma fina camada de resina incisal (All-Prime, Brasil) na guia palatina, na região da face palatina do dente conoide 22 e nas incisais dos dentes 21 e 23, levado a boca, pressionando contra o dente, sendo removido apenas após a fotopolimerização por 20 segundos. Em seguida, isolou-se o dente 22 dos dentes 21 e 23 com fita para isolamento (Isotape, TDV, Brasil), dando início a reconstrução das paredes mesial e distal com resina composta para esmalte A2E (Forma, Ultradent, Brasil), e fotopolimerização por 20 segundos (Figura 7). Removida a fita isolante, foi inserido a camada de resina composta para dentina A2D (Forma, Ultradent, Brasil), para dar opalescência, e fotopolimerizando por 20 segundos.

Figura 7: Aspecto clínico após fotoativação da guia palatina. Fonte: autoria própria.

Logo após, realizou-se a aplicação de um incremento único de resina composta para esmalte A2E (Forma, Ultradent, Brasil) cada dente foi reconstruído de forma individual, e fotopolimerizado por 40 segundos, iniciando pelo 21, após o 22 e por último o dente 23, obedecendo a estratificação natural do dente, tanto em espessura quanto em largura e altura. Em todo o procedimento restaurador deste trabalho foram utilizadas espátulas flexíveis (Hirata Kihon, SS White Duflex, Brasil), para melhor acomodação dos incrementos de resina composta, bem como o emprego de pincéis de pelo macio (KOTA, Brasil), com dimensões adequadas a necessidade. Neste momento, foi verificado os detalhes dentinários para reprodução bem definida e para que sejam mimetizados na faceta. Foram utilizadas espátulas para resina (Kit Kihon, Japão), pincéis de pelo macio, com dimensões adequadas a necessidade. Todos os incrementos foram fotopolimerizados por, pelo menos, 20 segundos, resultando em uma restauração esteticamente satisfatória após o acabamento e polimento (Figura 8).

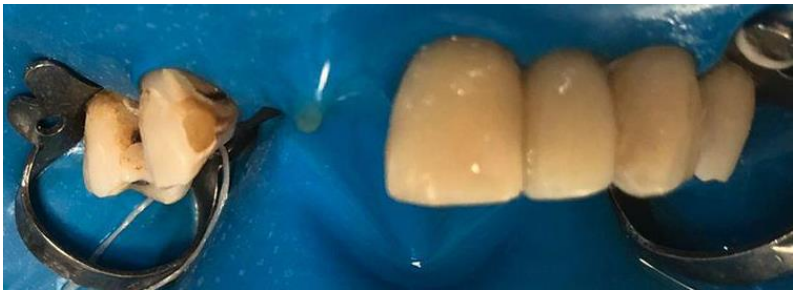

Figura 8: Facetas diretas em resina composta antes do acabamento.

Checado os contatos oclusais com papel carbono, e realização de ajuste oclusal bem suave com as brocas 3118F e 2200F (Fava, Brasil).

Após a realização de todas as restaurações, para finalizar, fora realizado o acabamento de forma. Dar acabamento fazendo anatomia primária e polimento inicial, com pontas diamantadas de granulação fina e com discos de lixa Diamond Master (FGM, Brasil), seguindo as orientações

do fabricante, sempre na direção do dente para a resina. Fazer anatomia fina e polimento final, lembrando que a forma é mais importante do que a cor, de acordo com a textura dos dentes adjacentes. O polimento final foi feito com discos de feltro e pasta diamantada própria para polimento (Figura 9).

Figura 9: Restaurações após o acabamento e polimento.

Em sequência, no dente 11 foi instalado um pino de fibra de vidro e reconstrução com núcleo de preenchimento com resina composta A2D (Forma, Ultradent, Brasil). Após o preparo dentário, foi confeccionado as coroas provisórias dos elementos 11 e 12, com resina acrilica autopolimerizável cor 66, a partir de um mock-up, feito com silicone de condensação (Speedex Putty, Coltene, Brasil), sendo a coroa provisória do dente 12 um cantilever. Antes da cimentação provisória, foram realizados o acabamento e o polimento das coroas provisórias (Figura 10).

Figura 10: Após instalação das coroas provisórias nos dentes 11 e 12.

Após finalização dessa etapa foi possível visualizar o resultado, atendendo as expectativas do paciente, e estética satisfatória (Figura 11 e 12). A paciente foi orientada a retornar para dar continuidade ao tratamento.

Figura 11: Vista Frontal do caso finalizado. Fonte: autoria própria.

Figura 12: Vista Lateral do caso finalizado. Fonte: autoria própria.

3 – Discussão

Atualmente as resinas compostas estão cada vez mais ganhando destaque entre os cirurgiões-dentistas, e sendo utilizadas em procedimentos restauradores estéticos amplamente[7]. As facetas diretas em resina composta se tornaram uma sublime opção, associado ao emprego dos compósitos de resina nanotecnológica, que oferecem um aspecto natural e segura a estrutura dentária, através de uma técnica minimamente invasiva[8].

O reparo de restaurações relativamente defeituosas foi amplamente estudado e cresce na rotina clínica como uma abordagem alternativa. Realça-se por delimitar os riscos de

lesões pulpares e preservar as estruturas dos dentes, minimizando a apreensão dos pacientes quanto a dor, ansiedade, tempo e custo[9].

As restaurações diretas de resinas compostas, preservam a estrutura dental, e possibilitam a reabilitação estética do substrato remanescente[10]. Tendo sempre em vista a conduta clínica adotada de forma precisa. Ademais, a utilização de novas técnicas e condutas clínicas aprimoradas devem ter suporte na literatura científica, ainda que o marketing atual mencione o contrário[11].

As facetas diretas em resina composta tenha sido a opção mais eficaz para reabilitar, o avanço da odontologia adesiva traz a possibilidade de um tratamento restaurador conservador. Assim, o reparo pode ser empregado preservando a estrutura dental remanescente[11]. Visto que o tratamento foi baseado em um protocolo previsível e reprodutível de acabamento e polimento, onde certificou um sorriso harmônico e sem expor o paciente a um ciclo restaurador repetitivo[12].

4 – Conclusão

Pode-se concluir que restaurações diretas em resina composta é uma alternativa eficaz em dentes conóides quando o objetivo é devolver forma, função e estética. A utilização de resina composta para a reanatomização de dentes anteriores é uma excelente opção quando os princípios estéticos são respeitados, uma vez que possibilita a mimetização da forma, tamanho e cor dos dentes, o que trouxe ao paciente um sorriso harmônico e sua satisfação alcançada. Conclui-se, portanto, que o resultado foi satisfatório e o objetivo alcançado.

Referências Bibliográficas:

1. da Costa, P. X., Prudente, H. T., Almeida, I. M. A., da Silveira Lima, G., & Moi, G. P. (2014). Otimização estética em dentes conóides: Relato de caso clínico. *Connection Line-Revista Eletrônica do Univag*, (7).

2. Veronezi, M. C., de Freitas Brianezzi, L. F., Modena, K., de Lima, M. S., & Bernardi, S. E. (2017). Remodelação estética de dentes conoides–tratamento multidisciplinar. *Revista Digital APO*, *1*(1), 35-40.

3. Yanikian, C. R. F., Yanikian, F., Sundfeld, D., Lins, R. B. E., & Martins, L. R. M. (2019). Direct composite resin veneers in nonvital teeth: a still viable alternative to mask dark substrates. *Operative dentistry*, 44(4), E159-E166.

4. Fernandes, H. K., Silva, R., Marinho, M. A. S., de Souza Oliveira, P. O., Ribeiro, J. C. R., & Moyses, M. R. (2014). Evolução da resina composta: revisão da literatura. *Revista da universidade vale do rio verde*, *12*(2), 401-411.

5. Mahon, W. D. A. B., Ferreira, T. L., Cardoso, I. O., & Moura, G. F. (2021). Versatilidade do uso de resina composta em dentes anteriores. *e-RAC*, *10*(1).

6. Riley DS, et al. CARE guidelines for case reports: explana-tion and elaboration document. *J Clin Epidemiol*. 2017. pii: S0895-4356(17)300379. doi: 10.1016/j.jclinepi.2017.04.02.

7. D'Onofre, PL, Câmara, JVF, de Paiva, RV, da Silveira Pereira, GD, & Capillé, CL (2020). Faceta direta em resina composta como técnica restauradora minimamente invasiva para harmonização do sorriso. *Research, Society and Development* , *9* (8), e123985437-e123985437.

8. Magalhaes, G. G. (2020). A Competência Do Reparo Em Resina Composta. *Revista de Odontologia Contemporânea*, *4*(1 Supl 2), 3-3.

9. de Alencar, V. R. C. T., Cavalcante, M., Firmino, R., Santos, J., & de Lima, J. P. M. (2018). COMPOSITE RESIN REPAIR: SYSTEMATIC REVIEW. *Journal of Dentistry & Public Health*, *9*(1), 47-54.

10. Araujo, E., & Perdigão, J. (2021). Anterior Veneer Restorations-An Evidence-based Minimal-Intervention Perspective. *The journal of adhesive dentistry*, *23*(2), 91-110.

11. Bacchi, A., Cavalcante, L. M. A., Schneider, L. F. J., & Consani, R. L. X. (2010). Reparos em restaurações de resina composta–revisão de literatura. *Revista da Faculdade de Odontologia-UPF*, *15*(3).

12. Santin, D. C., Scotti, C. K., Velo, M. M. D. A. C., da Silva Camim, F., Mondelli, R. F. L., & Bombonatti, J. F. S. (2019). Protocolo de acabamento, texturização e polimento para restaurações diretas em resina composta. *Clinical and Laboratorial Research in Dentistry*.

REALIZAÇÃO DE BICHECTOMIA PARA REMOÇÃO DE TRAUMA NA MUCOSA BUCAL: RELATO DE CASO

SOUZA, L[1]; MUSSI, J[1]; MACHADO, H[1], DORNELLAS, AP[2], Horácio Pompei FILHO[2], Kleber Pontes FIGUEIREDO[2], Vanessa Turetta MORAES[2]

1-Discente do curso de odontologia da Universidade Iguaçu, Campus V. Itaperuna/RJ 2-Docente do curso de odontologia da Universidade Iguaçu, Campus V. Itaperuna/RJ

E-mail: Lsisouza@hotmail.com

RESUMO

A busca por um rosto perfeito e simétrico tem se tornado uma prática em alta nos dias atuais. A remoção da bola de bichat, conhecida popularmente como bichectomia, se tornou um dos procedimentos estéticos mais buscados no ano de 2016. O objetivo desse estudo foi relatar um caso no qual a cirurgia de bichectomia foi realizada com fins terapêuticos, tendo como consequência a melhora estética da paciente. Paciente, 24 anos de idade, sexo feminino, compareceu a Clínica Odontológica de Ortodontia da Universidade Iguaçu-Campus V, queixando-se de morder a bochecha durante a mastigação dos dois lados. Após anamnese, foi feito o exame clínico, no qual foi identificado o trauma presente na mucosa da paciente bilateralmente e ausência de hábitos parafuncionais. Com base nos aspectos clínicos e na queixa principal da paciente, adotou-se como conduta clínica a realização da cirurgia de bichectomia. Dessa forma conclui-se que a cirurgia de bichectomia se mostrou eficaz para remoção do trauma na mucosa bucal da paciente.

Palavras-chaves: Tecido adiposo subcutâneo; Cirurgia Bucal; Mucosa Bucal.

ABSTRACT

The search for a perfect and symmetrical face has become a hot practice these days. The removal of the bichat ball, popularly known as bichectomy, became one of the most sought after aesthetic procedures in 2016. The aim of this study was to report a case in which bichectomy surgery was performed for therapeutic purposes, resulting in the patient's esthetic improvement. A 24-year-old female patient attended the Dental Clinic of Orthodontics at the Universidade Iguaçu-Campus V, complaining of biting her cheek while chewing on both sides. After anamnesis, a clinical examination was performed, in which the trauma present in the patient's mucosa bilaterally and absence of parafunctional habits were identified. Based on the clinical aspects and the main complaint of the patient, bichectomy surgery was adopted as a clinical approach. Thus, it is concluded that bichectomy surgery proved to be effective in removing trauma to the patient's oral mucosa.

Key-words: Subcutaneous adipose tissue; Oral surgery; Buccal mucosa.

INTRODUÇÃO

A busca por um rosto perfeito e simétrico tem se tornado uma prática em alta nos dias atuais. Sendo assim, as intervenções cirúrgicas com fins estéticos, tem se destacado nas técnicas eleitas para corrigir imperfeições as quais o indivíduo se queixa. A remoção da bola de bichat, conhecida popularmente como bichectomia, se tornou um dos procedimentos estéticos mais buscados no ano de 2016 [1,2].

Em 1802, a anatomista Marie François Xavier Bichat, foi quem descreveu a bola de bichat, que na época, era chamada de coxim adiposo bucal[3,4]. Ela chegou a essa descoberta, baseada em autópsias realizadas, onde várias outras estruturas receberam nomes em sua homenagem, assim como a bola de bichat[5].

De acordo com Oliveira; Góes, 2017 a bola de bichat corresponde 40% da estrutura que compõe o corpo adiposo de bichat, que em estudos anteriores, foi analisada a sua utilidade para proteção nos movimentos de sucção e mastigação, e ressaltando sua principal relevância na retirada cirúrgica para fins estéticos na face do paciente.

A remoção da bola de bichat, tem como principal objetivo o afinamento do terço médio da face, e como consequência, realçar o contorno da parte óssea da região zigomática, que acarreta uma estética facial mais harmônica[6,7]. Para esse resultado ser analisado, é preciso de conhecimentos sobre as proporções faciais e conceitos de análise facial. Que em uma vista oblíqua o contraste de sombra e luz, concavidades e convexidades é determinado pela curva de Ogee, que é conhecida como a linha da beleza, descrita pelo pintor inglês William Hogarth[8].

O objetivo desse estudo foi relatar um caso no qual a cirurgia de bichectomia foi realizada com fins terapêuticos, tendo como consequência a melhora estética da paciente.

RELATO DE CASO

Considerações éticas: Toda descrição desse relato de caso está baseada nas diretrizes do CARE guideline12. O paciente assinou e concordou com o Termo de Consentimento Livre e Esclarecido.

Paciente, 24 anos de idade, sexo feminino, compareceu a Clínica Odontológica de Ortodontia da Universidade Iguaçu-Campus V, queixando-se de morder a bochecha durante a mastigação dos dois lados. Seu histórico médico não é relevante para esse relato.

Após anamnese, foi feito o exame clínico, no qual foi identificado o trauma presente na mucosa da paciente bilateralmente(figura 1A e 1B) e ausência de hábitos parafuncionais.

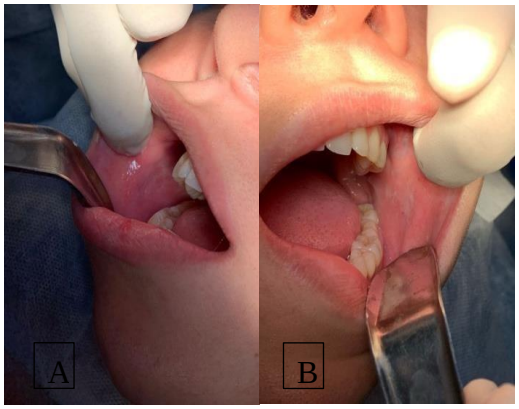

Figura 1A: Trauma na mucosa direita. Figura 1B: Trauma na mucosa esquerda. Fonte: Arquivo pessoal.

Com base nos aspectos clínicos e na queixa principal da paciente, adotou-se como conduta clínica a realização da cirurgia de bichectomia.

A paciente foi colocada na cadeira, e realizamos a montagem da mesa clínica (figura 2), fizemos a antissepesia intraoral com clorexidina 0,12%, e extraoral com clorexidina 0,2%. Em seguida, fizemos infiltração anestésica com lidocaína (alphacaine DLE Brasil) para bloqueio anestésico do nervo alveolar superior posterior e bucal, após anestesiarmos, fizemos a incisão com lâmina de bisturi número 15 na mucosa, tendo como referência 1 centímetro abaixo do ducto da parótida (figura 3) e com a pinça kelly fizemos a divulsão dos tecidos até o aparecimento da bola de bichat.

Figura 2: Mesa clínica. Fonte: Arquivo pessoal.

Figura 3: Incisão na mucosa. Fonte: Arquivo pessoal.

Após o aparecimento da bola de bichat (figura 4), fizemos o descolamento dos tecidos adjacentes até que a bola se desprendesse completamente, e conseguíssemos realizar a remoção por completa do corpo bucal do tecido adiposo (figura 5).

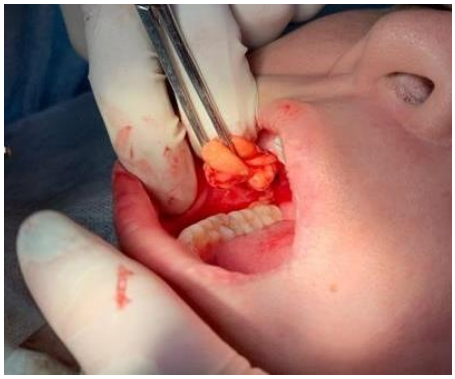

Figura 4: Corpo adiposo da bola de bichat. Fonte: Arquivo pessoal.

Figura 5: Cavidade após remoção de tecido adiposo. Fonte: Arquivo pessoal.

Em seguida, armazenamos a bola de bichat em seringas de 5ml, totalizando 3ml do lado esquerdo e 3,5 ml do lado direito (figura 6). Realizamos compressão com gaze estéril em ambos os lados para conter o sangramento, e fizemos a sutura com fio de nylon 4-0 (figura 7), e prescrevemos receita para antibiótico (CLAVULIN BD), tomar 1 comprimido de 8/8 horas por 4 dias. Além de orientarmos a paciente a fazer compressa com gelo nas primeiras 24 horas, e após compressa com água morna, foi orientado também que a paciente fizesse alimentação líquida/pastosa até a remoção dos pontos, que foi realizada com 7 dias. Fizemos uso de knesio tape, como faixas de compressão para conter o edema na face da paciente.

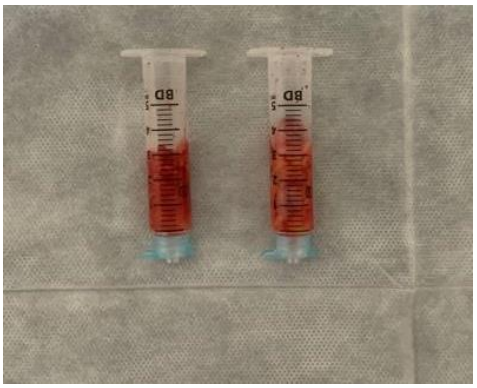

Figura 6: Tecido adiposo removido. Fonte: Arquivo pessoal.

Figura 7: Sutura na mucosa. Fonte: Arquivo pessoal.

Após 15 dias, reavaliamos paciente e a sua mucosa (figura 8 A e B) se apresentava cicatrizada e com ausência de novos traumas, e o aspecto da face da paciente estava mais fino (figura 9 A e B), mesmo que com o edema do pós-cirúrgico.

Figura 8A: Mucosa direita. Figura 8B: Mucosa esquerda.
Fonte: Arquivo pessoal.

Figura 9 A: Antes do procedimento. Figura 9 B: Após o procedimento.
Fonte: Arquivo pessoal.

DISCUSSÃO

Baseado no estudo de Tedesco (2019)[7] nos propomos a fazer a cirurgia de bichectomia com a finalidade de eliminar o trauma na mucosa jugal por invasão do corredor bucal pela bola de bichat. E o principal resultado foi a notória diminuição na espessura da mucosa da paciente, eliminando o trauma da e trazendo uma estética facial como consequência.

Especulamos que parece possível utilizar a técnica cirúrgica de bichectomia devido a sua completa remoção da porção bucal da bola de bichat e eliminação do trauma na mucosa jugal[8]. Entretanto, Bispo (2019)[9] afirma que a remoção da bola de bichat se faz eficaz em reconstruções pós-tumorais, em fissuras labiopalatais ou usada como enxerto para implantodontia. Porém, em seu estudo não aborda o trauma causado na mucosa jugal pela invasão da bola de bichat no corredor bucal.

Salientamos que pacientes com rosto mais arredondado, em função dos compartimentos de gordura da bochecha, que traumatizam a mucosa durante a mastigação, são pacientes que tem indicação cirúrgica para remoção da bola de bichat e assim, eliminar o trauma e consequentemente a lesão causada (TEDESCO, 2019).

Comparamos com o estudo de Cohen (2017)[10], e notamos que a abordagem proposta pelo estudo visa critérios estéticos da face, trazendo um afinamento do terço médio, e proporcionando um aspecto mais harmônico e belo para os pacientes que se submeteram ao à cirurgia. Porém, os critérios estéticos usados não citam a parte interna da bochecha, que é aonde o trauma por excesso de tecido adiposo no corpo da bola de bichat é causado.

Nós obtivemos no estudo excelentes resultados na remoção do trauma com a remoção por completa da porção bucal da bola de bichat, entretanto não sabemos se o mesmo resultado seria alcançado se utilizássemos uma outra forma de remoção do trauma.

CONCLUSÃO

Baseados no exposto, concluímos que a cirurgia de bichectomia parece ser um procedimento de escolha para remoção de trauma em mucosa, tendo como consequência a estética facial.

REFERÊNCIAS BIBLIPGRÁFICAS

1. Oliveira, J.C.A.O., Góes, R.S. Cirurgia de bichectomia com finalidade estéticofuncional: Revisão de literatura e relato de dois casos. **Revista de odontologia UNITSE**, 2017.

2. Rocha, L.L.A., Rodrigues, M.F.B., Rocha, C.C.L. Uma abordagem conceitual e a definição de perfis indicativos para cirurgia bichectomia: Revisão de literatura. **Faculdade Catedral**, Vol. 1, p- 3-16, 2020.

3. Zhang, H.M., Yan, Y.P., Qi, K.M., Wang, J.Q., Liu, Z.F. Estrutura anatômica do coxin adiposo bucal e suas adaptações clínicas. **Plast Reonstr Surg**, 2001; 109(7): 2509-18.

4. Shoja, M.M.I., Tubbs, R.S., Loukas, M., Shokoui, G., Ardalan, M.R. Marie-François Xavier Bichat (1771-1802) e suas contribuições às bases da anatomia patológica e moderna na medicina. **Ann Anat 2008**, 20 190(5): 413-20. doi: 10.1016/ j. aanat.2008.07.004.

5. Kluppel, L., Marcos, R.B., Shimzu, I.A., Silva, M.A.D., SILVA, R.D. Complicações associadas à cirurgia de bichectomia. **Rev Gaúch Odontol**, 66 (3): 278-284, 2018.

6. Alvarez, G.S., Siqueira. Bichectomia: sistematização técnica aplicada 27 casos consecutivos. **Revista brasileira de cirurgia plástica,** 33(1):74-81, 2018.
7. Matarasso A. Managing the buccal fat pad. **Aesthet Surg J**, 2006;26(3):330-6. PMID: 19338917 DOI: http://dx.doi.org/10.1016/j. asj.2006.03.009.

8. Tedesco, A. Harmonização facial: A nova face da odontologia/ Andrea Tedesco e colaboradores. Nova Odessa, SP: Napoleão, 2019. 456 p.:il.; 23x31 cm.

9. Nascimento, K.L., SANTOS, V.B.P., SOARES, K.L., MARQUES, D.O., QUEIROZ,T. Bichectomia para fins estéticos-funcionais. **Revista Odontologia UNESP**.47(N Especial):92, 2018.

10. Bispo, L.B. A bichectomia na harmonização e função orofacial. **Revista Odontológica Universidade Cidade São Paulo**. 31(3):82-90, 2019.

11. Cohen, S.R., Fireman, E., Hewett, S., Saad, A. Buccal Fat Pad Augmentation for Facial Rejuvenation. **Plast Reconstr Surg**. 2017 Jun;139(6):1273e-1276e. doi: 10.1097/PRS.0000000000003384. PMID: 28538560.

12. Riley DS, et al. CARE guidelines for case reports: explana-tion and elaboration document. J Clin Epidemiol. 2017. pii: S0895-4356(17)30037-9. doi: 10.1016/j.jclinepi.2017.04.02.

TRATAMENTO ENDODÔNTICO E RESTAURADOR DE PRÉ-MOLAR INFERIOR: RELATO DE CASO

Americo X C FILHO[1]; PRUDENTE, H F[1]; FERNANDES, E R A[1]; SOUZA T L[1]; Kênia Chiarelo[2]; Rossana dos Santos INÁCIO[2]; Lucílio Marcos SILVA[2]

1. Discente da graduação do curso de Odontologia da Universidade Iguaçu, Campus V, Itaperuna /RJ
2. Docente do curso de Odontologia da Universidade Iguaçu, Campus V, Itaperuna /RJ

- Autor para correspondência: americo_x@hotmail.com

Resumo

O presente estudo visou relatar a importância da correta correlação entre as etapas do tratamento endodôntico e o restabelecimento de sua função, estética e longevidade do elemento dentário em destaque, (pré-molar inferior). O tratamento endodôntico tem como objetivo por meio do preparo químico mecânico a obturação e o controle das alterações da polpa e dos tecidos perirradiculares e posteriormente necessidade da restauração do dente, restabelecendo as estruturas perdidas. O caso clínico foi realizado em uma paciente do sexo feminino de 53 anos na clínica Odontológica da UNIG em Itaperuna/RJ - Campus V onde que relatou na anamnese que ao ingerir alimentos, apresentava sintomas de dor, sensibilidade a temperaturas frias, sempre variando sua intensidade, que ocorria na região da mandíbula do lado esquerdo. Após o exame clínico e radiográfico, constatou-se que a causa da dor era proveniente do dente 34, em que era visível na face distal a presença de cárie profunda com comprometimento de câmara pulpar. Concluindo, o tratamento endodôntico foi executado utilizando a técnica de instrumentação escalonada, com posterior reforço da estrutura dental utilizando pino de fibra de vidro, núcleo de preenchimento e restauração direta com resina composta, sendo uma opção de tratamento para o restabelecimento de sua função e estética.
PLAVRAS CHAVE: Tratamento endodôntico; Pinos de fibra de vidro; Obturação do sistema de canais radiculares; Terapia endodôntica.

Abstract

The present study aimed to report the importance of the correct correlation between the stages of endodontic treatment and the restoration of its function, esthetics and longevity of the highlighted tooth element (mandibular premolar). Endodontic treatment aims, through mechanical chemical preparation, to obturate and control changes in the pulp and periradicular tissues and subsequently the need to restore the tooth, restoring the lost structures. The clinical case was carried out in a 53-year-old female patient at the Dental Clinic of UNIG in Itaperuna/RJ - Campus V where she reported in the anamnesis that when eating food, she presented symptoms of pain, sensitivity to cold temperatures, always varying its intensity , which occurred in the region of the mandible on the left side. After clinical and radiographic examination, it was found that the cause of pain came from tooth 34, in which the presence of deep caries with involvement of the pulp chamber was visible on the distal face. In conclusion, the endodontic treatment was performed using the step instrumentation technique, with subsequent reinforcement of the tooth structure using a fiberglass post, filling core and direct restoration with composite resin, being a treatment option for the restoration of its function and aesthetics.
KEY-WORDS: Endodontic Treatment; Fiberglass pins; Filling of the root Channels System; Endodontic Therapy

1- Introdução

O tratamento endodôntico conservador tem como intuito preservar e tratar o elemento dentário de uma forma menos invasiva, quando o elemento se apresenta em estado de inflamação interna e/ou necrosada. Para que esse tratamento ocorra de uma forma satisfatória, deve ser feito uma boa anamnese, exame clínico e um excelente plano de tratamento, juntamente com radiografias especificas e complementares antes e durante e pós tratamento. O correto preparo químico mecânico (PQM) deve incluir uma excelente irrigação que é de extrema importância, juntamente com o processo mecânico das limas, pois é na limpeza dos canais onde é removido o tecido inflamado e/ou necrosado, onde são eliminadas as bactérias presentes no sistema de canais. Após a abertura, ampliação e limpeza do conduto deverá ser feito o processo de obturação, com a utilização de materiais biocompatíveis, promovendo o selamento tridimensional do conduto radicular. [1]

Para o início do tratamento deve ser feito uma radiografia inicial, pois é nela que será verificado o comprimento aparente do dente e posteriormente o planejamento do tratamento, após a obtenção dos dados do dente deverá ser feito um acesso cirúrgico, tendo como finalidade a localização dos sistemas de canais para o início do preparo químico mecânico. O PQM tem por finalidade a limpeza e desinfecção dos canais radiculares pela interação de instrumentos endodônticos com substâncias químicas auxiliares eficientes. Seu objetivo é limpar, ampliar e dar forma definida ao canal, para assim receber o material obturador. As substâncias auxiliares utilizadas durante o PQM deverão ter propriedades solventes de matéria orgânica e de atividade antimicrobiana, possuindo também baixa viscosidade e baixa tensão superficial.[8]

Quando é terminado a fase do PQM com a confecção do batente apical é iniciada a última fase do tratamento que consiste na obturação endodôntica, com a utilização de cones de guta-percha, principal e acessórios. O objetivo da obturação é de selar toda a extensão da cavidade pulpar até 1mm aquém do ápice radicular. Os cones de guta-percha têm como característica em sua propriedade a biocompatibilidade, estabilidade dimensional, sendo eles radiopacos e podendo ser facilmente removidos. Esses cones são introduzidos no canal radicular juntamente com cimentos endodônticos a base de hidróxido de cálcio, que possuem como propriedades a biocompatibilidade além de serem antimicrobianos.

Com base no exposto, o objetivo do presente estudo foi relatar um caso clínico de tratamento endodôntico e restaurador de pré-molar inferior, tendo a técnica escalonada para o preparo radicular de escolha para a realização do procedimento em uma paciente de 53 anos. Ao chegar na Clínica da UNIG da matéria de integrada ll em Itaperuna/RJ, paciente relatou na anamnese que ao ingerir alimentos apresentava sintomas de dor, sensibilidade a temperaturas frias, sempre

variando sua intensidade, ocorria na região da mandíbula do lado esquerdo. Após o exame clínico e radiográfico, constatou-se que a causa da dor era proveniente do dente 34, em que era visível na face distal a presença de cárie profunda com comprometimento de câmara pulpar.

2- Relato de Caso

Considerações éticas: Toda a descrição deste relato de caso está baseada nas diretrizes do CARE guideline (RILEY et al., 2017). A paciente assinou e concordou com o termo de Consentimento Livre e Esclarecido.

Informações do paciente

Uma paciente de 53 anos de idade, sexo feminino, caucasiana, compareceu a clínica Odontológica de ensino da UNIG, na disciplina de Estágio Supervisionado em Clínica Integrada ll, queixando-se de dor e sensibilidade que a acometia há muito tempo, sendo localizada na parte inferior da mandíbula do lado esquerdo. Sua história médica não apresentou nenhum tipo de alteração sistêmica que tenha relevância para esse relato.

Achados clínicos e radiográficos

Ao exame clínico e radiográfico, foi constatado que paciente era usuária de uma prótese parcial removível superior, apresentando dentição permanente incompleta com ausência dos dentes (18, 17, 16, 15, 11, 23, 24, 25, 26, 27, 28, 36, 37, 38, 46, 47 e 48), sendo considerada Classe 1 de Kennedy. Apresentava também a ausência de hábitos parafuncionais ou quaisquer sinais de disfunção. Além disso foi constatado restaurações de amálgama nos dentes (35, 44 e 45). No dente 34 apresentava uma extensa destruição coronária, envolvendo as faces oclusal e distal (Figura 1).

Figura 1: Aspecto clínico inicial. Fonte: Autoria própria.

O tratamento consistiu em eliminar sua queixa principal, que era dor devido a extensa e profunda destruição coronária no elemento 34. Foi feita uma radiografia periapical com uso de

posicionador, onde evidenciou a necessidade de tratamento endodôntico. Para uma melhor qualidade radiográfica e apresentação deste documento, foi solicitado a paciente uma radiografia digital periapical de uma clínica radiológica especializada. Com radiografia em mãos (Figura 2), demos início ao tratamento.

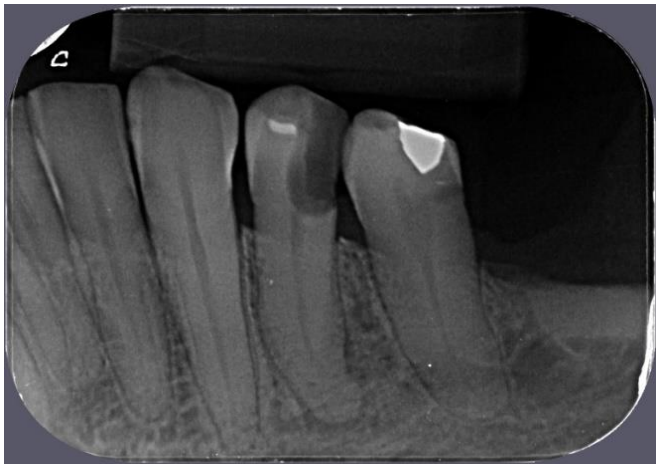

Figura 2: Radiografia Inicial Periapical do dente 34. Fonte: Raio-x Imagem Diagnóstico por Imagem-Itaperuna/RJ.

Para o início do tratamento foi feita a paramentação da paciente para sua proteção, com utilização de óculos de proteção e avental descartável, envolvendo do pescoço ao longo do tronco. Após paciente paramentada demos início, fazendo técnica anestésica infiltrativa ao longo eixo do dente 34, fazendo também a isquemia da gengiva vestibular e lingual, com utilização do tubete anestésico Lidocaína HCI 2% + epinefrina 1:100.000 de 36mg +18micrograma/carpule da Alphacaine 100, tubete de 1,8ml (DFL, Brasil). Enquanto aguardava o efeito do anestésico, preparamos o material para o isolamento absoluto, com objetivo de proteger o restante da cavidade oral, utilizando o arco de Ostby, lençol de borracha (MADEITEX da INOVATEX LTD, Brasil), perfurador de Ainsworth (Golgran, Brasil) e o grampo número 00 (Duflex, Brasil). Foi feita a marcação no lençol de borracha, referente ao dente 34 e sua devida perfuração, com isso levamos o conjunto à cavidade e fixamos o grampo no dente.

Após proteger o paciente e a cavidade oral iniciamos o tratamento com a remoção do tecido cariado com caneta de alta rotação juntamente com broca esférica diamantada 1013 (FG da FAVA, Brasil), removendo tecido cariado e indo de encontro a câmara pulpar, onde foi de fácil acesso devido a extensão e profundida da lesão que comprometia a cavidade pulpar. Após a remoção do tecido cariado e feito acesso ao conduto radicular, pegamos a radiografia e com a régua milimetrada medimos o dente da porção incisal até o ápice radicular, no intuito de achar o comprimento aparente do dente (CAD), onde obtivemos 24mm (Figura 3).

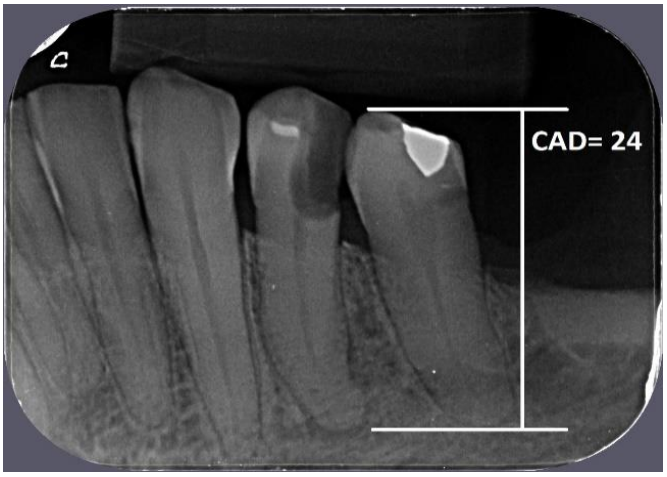

Figura 3: Definição do CAD. Fonte: Raio-x Imagem Diagnóstico por Imagem-Itaperuna/ RJ.

Após o acesso endodôntico e cateterismo, irrigamos o canal com Hipoclorito de Sódio 2,5% (CLORO ABC, ABC DE ITAPERUNA INDUSTRRIAL DE DETERGENTES LTDA), o dente em questão apresentava polpa viva. Foi feita a aspiração e secagem do canal, foi preconizada a utilização da medicação intracanal o Paramonoclorofenol Canforado (Biodinâmica Química e farmacêutica LTDA, Brasil), e juntamente com uma bolinha de algodão estéril com tamanho compatível ao da câmara pulpar, umedecemos a bolinha de algodão com o medicamento, removendo os excessos, levamos à câmara pulpar foi feito o selamento coronário com uso do restaurador provisório (Villevie, fabricante Dentalville do Brasil ltda), (Figura 4).

Após selamento coronário, removemos os materiais protetores do paciente e pedimos para que colocasse a prótese parcial removível no intuito de verificar a oclusão e fazer possíveis ajustes no cimento obturador provisório. Após verificado, constatou-se que não havia interferência oclusal do material e em seguida feita a liberação da paciente e remarcamos seu retorno para clínica subsequente para darmos continuidade ao tratamento endodôntico.

Figura 4: Selamento coronário com material restaurador provisório. Fonte: Autoria própria.

Para o início da segunda consulta foi feita a paramentação da paciente, anestesia através da técnica infiltrativa ao longo eixo do dente 34 e isolamento absoluto, com objetivo de proteger o restante da cavidade oral.

Feito isso, deu-se início a remoção do obturador provisório utilizando broca esférica 1014 (FG da FAVA, Brasil), juntamente com remoção da bolinha de algodão com Paramonoclorofenol Canforado (Biodinâmica Química e farmacêutica LTDA, Brasil). Após remoção da medicação irrigamos de forma eficiente o conduto radicular com Hipoclorito de Sódio 2,5%.

Com o uso de um localizador apical (NOV APEX MODELO 21, DA FORUM, FORUM ENGINEERING TECHNOLOGIES (96) LTD) juntamente com uma lima de série especial 10 roxa (Limas READY STEEL K-FILE DA Dentsply, Brasil), foi feita a introdução da lima indo de encontro ao ápice, onde determinamos nessa fase o comprimento de trabalho e de patência. Após feita a odontometria com localizador, foi constatado que o canal tinha o comprimento de trabalho (CT) de 20,5mm e o comprimento de patência (CP) de 21,5mm.

Começamos a introdução das limas tipo kerr (Limas READY STEEL K-FILE DA Dentsply, brasil), de primeira série para ver qual se ajustava melhor no diâmetro do canal no CT em 20,5mm, para o início do preparo químico mecânico (PQM). Foi visto que a Lima tipo Kerr 25 vermelha se encontrava melhor adaptada.

Foi feita a escolha da técnica escalonada para esse procedimento, onde se preconiza instrumentar a região apical em primeiro lugar e em seguida subindo até porção coronária aumentando o diâmetro das limas. Nessa técnica é preconizado a confecção do ombro apical (batente apical) primeiramente antes do PQM. Que visa fazer esse ombro para melhor adaptação do material obturador. Foi realizado a confecção do batente apical utilizando as limas tipo Kerr 25 vermelha, 30 azul e 35 verde de primeira série.

Com a lima tipo Kerr 25 ajustada no comprimento de trabalho em 20,5mm (Figura 5 A), foi feito movimento de alargamento e limagem até a lima ficar frouxa. Realizou-se irrigação, aspiração e irrigação novamente, com objetivo de deixar sempre o canal inundado (Figura 5 B), depois utilizamos a lima de série especial 10 para recapitulação do canal no comprimento de patência em 21,5mm em movimento de cateterismo. (Figura 5 C).

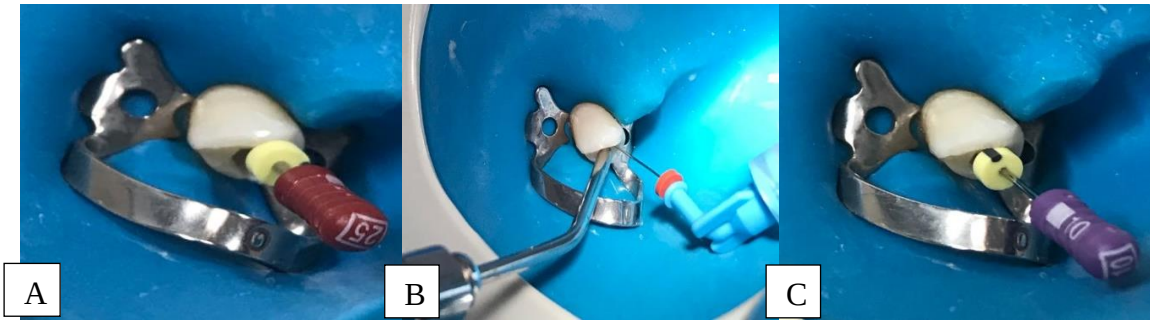

Figura 5 A: Lima tipo Kerr 25 ajustada no CT; Figura 5 B: Irrigação com Hipoclorito de Sódio 2,5%; Figura 5 C: Lima série especial 10 ajustada no CP. Fonte: Autoria própria.

Com LK 30 ajustada no comprimento de trabalho em 20,5mm (Figura 6 A), foi feito movimento de alargamento e limagem até a lima ficar frouxa. Realizou-se irrigação, aspiração e irrigação novamente (Figura 6 B), depois utilizou-se a lima de série especial 10 para recapitulação do canal no comprimento de patência em 21,5mm em movimento de cateterismo. (Figura 6 C).

Figura 6 A: Lima tipo Kerr 30 ajustada no CT; Figura 6 B: Irrigação com Hipoclorito de Sódio 2,5%; Figura 6 C: Lima série especial 10 ajustada no CP; Fonte: Autoria própria.

Com LK 35 ajustada no comprimento de trabalho em 20,5mm (Figura 7 A), foi feito movimento de alargamento e limagem até a lima ficar frouxa. Foi realizada irrigação, aspiração e irrigação novamente (Figura B), depois utilizamos a lima de série especial 10 para recapitulação do canal no comprimento de patência em 21,5mm em movimento de cateterismo (Figura C). Depois deu-se início a modelagem dos terços médio e cervical do canal radicular pela técnica escalonada.

Figura 7 A: Lima tipo Kerr 35 ajustada no CT; Figura 7 B: Irrigação com Hipoclorito de Sódio 2,5%; Figura 7 C: Lima série especial 10 ajustada no CP. Fonte: Autoria própria.

Após a confecção do batente apical, foi realizada a modelagem do canal com a LK 25 com cursor ajustado em 19,5mm (Figura 8 A), em movimento de alargamento e limagem, juntamente com retrocesso, repetindo esse movimento até a lima ficar frouxa. Após os movimentos de alargamento e limagem foi feita a irrigação com Hipoclorito de Sódio 2,5%, (Figura 8 B), aspiramos e irrigamos novamente deixando conduto inundado de hipoclorito com intuito de auxiliar no alargamento e limagem, além de ser solvente de matéria orgânica e ter ação

antimicrobiana. Após isso, com uso da lima de série especial 10 foi feita a patência em movimento de cateterismo com cursor ajustado em 21,5mm, com intuito de realizar a limpeza do milímetro final (Figura 8 C).

Figura 8 A: Lima tipo Kerr 25 ajustada em 19,5mm; Figura 8 B: Irrigação com Hipoclorito de Sódio 2,5%; Figura 8 C: Lima série especial 10 ajustada no CP. Fonte: Autoria própria.

Com a LK 30 azul com cursor ajustado em 18,5mm (Figura 9 A), foi realizado movimento de alargamento, limagem e retrocesso até a lima ficar frouxa. Irrigação com Hipoclorito de Sódio 2,5%, aspiração e irrigação novamente (Figura 9 B), em seguida feita a limpeza do milímetro final em movimento de cateterismo com lima de série especial 10 com cursor ajustado no CP em 21,5mm, (Figura 9 C).

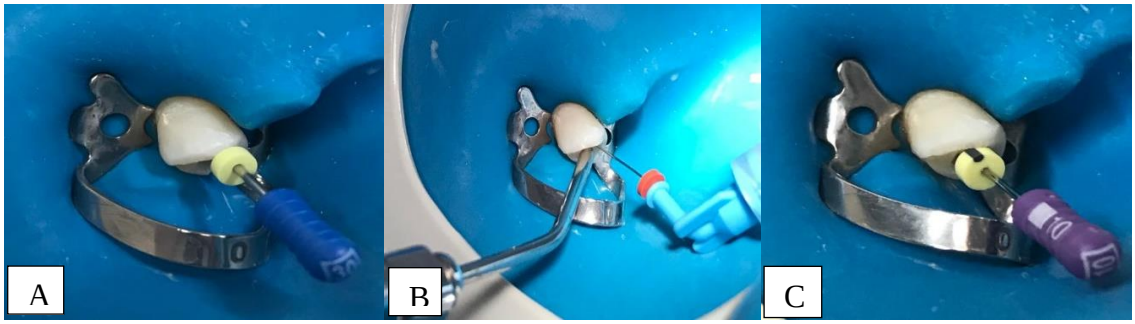

Figura 9 A: Lima tipo Kerr 30 ajustada em 18,5mm; Figura B: Irrigação com Hipoclorito de Sódio 2,5%; Figura C: Lima série especial 10 ajustada no CP. Fonte: Autoria própria.

Com a LK 35 com cursor ajustado em 17,5mm (Figura 10 A), com movimento de alargamento, limagem e retrocesso até a lima ficar frouxa. Irrigação com Hipoclorito de Sódio 2,5%, aspiração e irrigação (Figura 10 B), em seguida feita a limpeza do milímetro final em movimento de cateterismo com lima de série especial 10 com cursor ajustado no CP em 21,5mm (Figura 10 C).

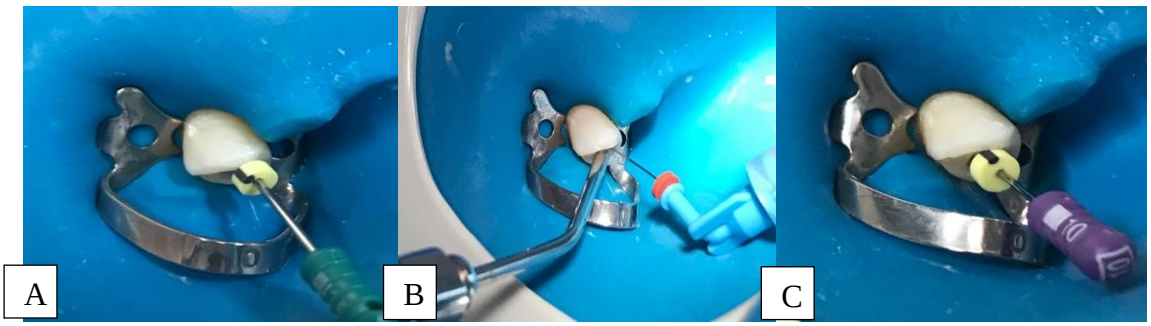

Figura 10 A: lima tipo Kerr 35 ajustada em 17,5mm; Figura 10 B: Irrigação com Hipoclorito de Sódio 2,5%; Figura 10 C: Lima série especial 10 ajustada no CP. Fonte: Autoria própria.

Com a LK 40 com cursor ajustado em 16,5mm (Figura 11 A), com movimento de alargamento, limagem e retrocesso até a lima ficar frouxa. Irrigação com Hipoclorito de Sódio 2,5%, aspiração e irrigação (Figura 11 B), em seguida feita limpeza do milímetro final em movimento de cateterismo com lima da série especial 10 com cursor ajustado no CP em 21,5mm (Figura 11 C).

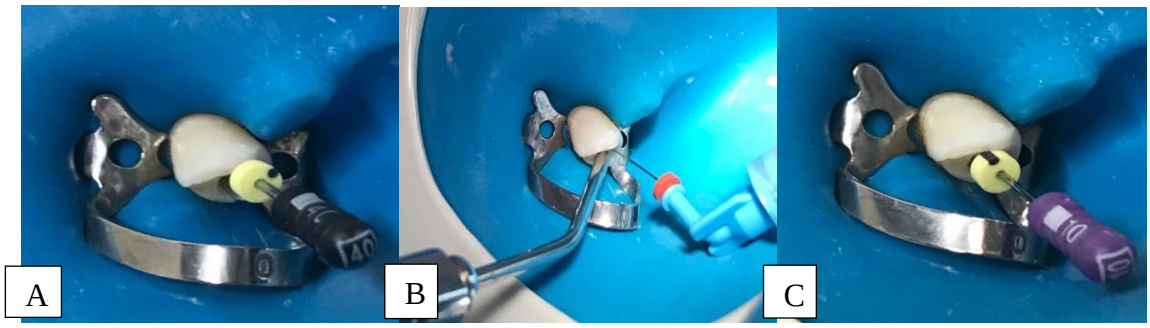

Figura 11 A: lima tipo Kerr 40 ajustada em 16,5mm; Figura 11 B: Irrigação com Hipoclorito de Sódio 2,5%; Figura 11 C: Lima série especial 10 ajustada no CP. Fonte: Autoria própria.

Com a LK 45 de segunda série com cursor ajustado em 15,5mm (Figura 12 A), realizou-se movimento de alargamento, limagem e retrocesso até a lima ficar frouxa. Irrigação com Hipoclorito de Sódio 2,5%, aspiração, irrigação (Figura 12 B), em seguida feita a patência, limpeza do milímetro final com movimento de cateterismo com lima de série especial 10 com cursor ajustado no CP em 21,5mm (Figura 12 C).

Figura 12 A: Lima tipo Kerr 45 ajustada em 15,5mm; Figura 12 B: Irrigação com Hipoclorito de Sódio 2,5%; Figura 12 C: Lima série especial 10 ajustada no CP. Fonte: Autoria própria.

Após preparo químico mecânico completo, a medicação intracanal de escolha foi o Hidróxido de Cálcio P.A (Biodinâmica Química e farmacêutica LTDA, Brasil) com o veículo Propilenoglicol (Propílenoglicol 100ml, Farmácia Universitária Iguaçu-UNIG Itaperuna/RJ, Brasil). A escolha desse medicamento foi feita devida suas propriedades de ação antimicrobiana. Após a manipulação do medicamento inserimos com uso da lima de primeira série tipo Kerr 25, fazendo movimento contrário de limagem com tração lateral e com uso do calcador de Paiva (Golgran, Brasil), no intuito de deixar compactado o medicamento dentro do conduto radicular e posterior selamento coronário com restaurador provisório Villevie (fabricante Dentalville do Brasil ltda), (Figura 13). Com isso finalizamos o PQM e medicação intracanal.

Figura 13: (Restaurador Provisório – Villevie). Fonte: Autoria própria.

Após preparo químico mecânico completo iniciamos o processo de obturação do canal que tem como propósito selar toda a extensão da cavidade, desde sua abertura coronária até seu término apical, proporcionando assim um selamento tridimensional.

Com isso, após isolamento absoluto, foi feita a remoção do restaurador provisório – Villevie, utilizando broca esférica 1014 e irrigação abundante para remoção da medicação intracanal a base de Hidróxido de Cálcio P.A., sendo retirada com a lima tipo Kerr 30, com cursor ajustado em 20,5mm no comprimento de trabalho e da patência em 21,5mm com lima de série especial 10. Após remoção da medicação irrigamos bem todo o conduto e câmara pulpar com Hipoclorito de Sódio 2,5%.

Após limpeza do conduto e da câmara pulpar, foi feita a prova de cone, sendo utilizado o cone de guta-percha (Dentply Sirona, Brasil) , sendo o cone principal número 30 o que ficou melhor adaptado ao canal e após a radiografia de prova do cone, foi verificado que ele se encontrava adaptado a 1mm aquém do ápice, limite correto de obturação. Foi feita a desinfecção do cone com Hipoclorito de Sódio 2,5% em um recipiente estéril durante 1 minuto, posteriormente feita a secagem.

Novamente lavamos o conduto com Hipoclorito de Sódio 2,5%, secamos e introduzimos o EDTA Trissódico (Maquira, Brasil) em até no máximo 5 minutos no conduto para ação quelante e posterior neutralização do EDTA com Hipoclorito de Sódio 2,5%, com isso secamos o conduto utilizando cone de papel absorvente (Dentsplay Sirona, Brasil) compatível com o diâmetro da última lima do batente até ficar totalmente seco.

Após essas etapas de escolha, foi realizada a obturação endodôntica, utilizando o cone de guta percha principal n° 30, juntamente com os cones acessórios de guta-percha (Dentsplay Sirona, Brasil) e cimento endodôntico Endofill (Dentsply, Brasil). Separamos os cones de guta percha (principal e acessórios FF), que foram antes colocados na solução de Hipoclorito de Sódio 2,5% para sua devida descontaminação e depois feita a secagem dos mesmos.

Após a separação dos materiais foi feita a manipulação do cimento obturador, seguindo as normas do fabricante de 1 pra 1 (1 de pó pra uma gota do líquido), utilizando cimento endodôntico (Endofill da Dentsply, Brasil). Estando o cimento endodôntico na consistência ideal, foi feito o molhamento do cone principal no cimento obturador e introduzido até o comprimento de trabalho.

Os cones de guta-percha acessórios FF foram introduzidos com mais facilidade com ajuda do espaçador digital, através da condensação lateral, criando assim mais espaço para cones acessórios serem introduzidos no conduto até o total preenchimento do espaço do canal radicular (Figura 14).

Figura 14: Preenchimento do canal radicular com cimento endodôntico e cones principal e acessórios. Fonte: Autoria própria.

Quando não houve mais espaço para introdução de cones acessórios, foi feita a radiografia de prova de qualidade. Após a verificação da radiografia foi constatado que o conduto radicular estava totalmente preenchido e satisfatório. Com o sucesso da obturação endodôntica, foi feita a remoção do excesso de guta-percha com utilização de lamparina a álcool,

juntamente com calcador tipo Paiva (Golgran, Brasil) aquecido. Removendo até a porção mais baixa da câmara pulpar. Após a remoção do excesso, fizemos a limpeza da câmara pulpar com intuito de evitar restos de guta e cimento endodôntico na câmara pulpar. Finalizando assim a obturação do selamento coronário com restaurador provisório – Villevie (figura 15).

Figura 15: Finalização da obturação endodôntica com selamento coronário restaurador provisório – Villevie. Fonte: Autoria própria.

Após a finalização do tratamento endodôntico foi feita a radiografia final (Figura 16).

Figura 16: Radiografia final do tratamento endodôntico do dente 34. Fonte: Raio-x Imagem Diagnóstico por Imagem-Itaperuna/RJ.

Após radiografia final, remarcamos para dar continuidade em sua reabilitação de estabilidade e estética do dente, com propósito de uma restauração direta em resina composta após cimentação de pino de fibra de vidro.

Ao retorno do paciente foi feita as devidas etapas para cimentação do pino de fibra de fibro, (figura 17).

Figura 18: radiografia de cimentação de pino de fibra de vidro do dente 34. Fonte: Raio-x Imagem Diagnóstico por Imagem-Itaperuna/RJ.

Após a radiografia da cimentação e sua devida reabilitação de sua estética com utilização de resina composta, realizamos a fotografia do aspecto final do dente, (figura 18).

Figura 18: Aspecto final do dente 34. Fonte: autoria própria.

3- Discussão

Estudo de CHONG e RHODES (2014)[2], ressaltam que, todavia, em caso de insucesso, o tratamento endodôntico cirúrgico está indicado, principalmente quando acometem incidentes e/ou complicações, onde impedem o tratamento endodôntico conservador. Contudo, é importante salientar que diante do insucesso terapêutico, o próximo passo é o retratamento, só então, deveremos pensar em uma cirurgia periapical. Entretanto, em algumas situações a cirurgia pode vir como primeira escolha, principalmente em casos onde não é viável o retratamento, devido alguma obstrução ou tipo núcleo onde é difícil sua remoção ou quando é inviável o tratamento endodôntico pela coroa.

Segundo Torabinejad (2009)[4], com base em alguns estudos podemos comparar as técnicas de tratamento endodôntico cirúrgicas e tratamento conservador, onde podemos salientar que a técnica de primeira escolha é a não cirúrgica por não ser tão invasiva e ter mostrado muitos

benefícios ao longo do tempo, quando feita de maneira correta. Até em casos de retratamento endodôntico é preconizado o tratamento conservador, porém temos casos onde a técnica cirúrgica é preconizada, quando o sistema de canais radiculares for inacessível ou a lesão permanecer. A escolha do tratamento irá depender da correta avaliação do profissional em relação ao caso de cada paciente. Porém ao longo do tempo cada vez mais os equipamentos e materiais vão evoluindo e tornando cada vez melhores e mais avançados e irá precisar de mais estudos para uma melhor comparação das técnicas.

O preparo químico mecânico dos canais radiculares são extrema importância para o sucesso do tratamento endodôntico, tendo em vista que o uso de várias técnicas de instrumentação por si só não é eficaz na eliminação de bactérias. Partes do conduto radicular podem não ser acessíveis somente pelos instrumentos. Isso ressalta a importância de veículos químicos de limpeza e desinfecção do sistema de canais. Portanto o uso em conjunto com a instrumentação mecânica, garante uma irrigação adequada, promovendo uma maior remoção dos tecidos e materiais soltos, necróticos e/ou contaminados do canal radicular, Abuhaimed TS (2017)[9].

O processo de cicatrização em dentes tratados endodonticamente não dependerá somente dos processos químicos e mecânicos, mas também do controle de saúde sistêmica do paciente, que por sua vez quando a saúde geral do paciente debilitada, poderá afetar em seu processo de cicatrização tecidual. A regeneração tecidual envolve o processo de renovação do tecido com novas células, se essa regeneração é afetada devido ao estado de saúde do paciente e a não medicação pós-operatória, essa regeneração pode não ocorrer ou ocorrer de forma mais lenta, propiciando assim a recidiva de bactérias. Holland, R., et al., (2017)[11].

Com base no exposto podemos salientar que além do correto preparo químico mecânico para remoção das bactérias do conduto radicular, sejam em canais com polpa viva ou necróticas, é de vital importância a interação da medicação intracanal, visando assim a eliminação das bactérias durante a modelagem do canal e controle do tratamento no pós-operatório, para que não ocorra recidiva. Conhecendo as propriedades das medicações intracanal a base de hidróxido de cálcio, pode-se dizer que é um dos melhores devido a sua ajuda na sanificação dos sistemas de canais, sua indução na formação de tecido mineralizado, além do controle dos processos de reabsorção radicular, favorecendo assim ainda mais o pós-tratamento endodôntico.

4- Conclusão

Concluiu-se que o tratamento endodôntico bem executado associado ao reforço da estrutura dental com pino de fibra de vidro, núcleo de preenchimento e restauração direta foram procedimentos essenciais para que a função e a estética fossem restabelecidas.

Referências Bibliográficas:

1- Corbella S, Baruffaldi M, Perondi I, Taschieri S. Surgically-oriented anatomical study of mandibular premolars: A CBCT study. J Clin Exp Dent. 2019 Oct 1;11(10):e877-e882. doi: 10.4317/jced.55848. PMID: 31636856; PMCID: PMC6797462.

2- Chong BS, Rhodes JS. Endodontic surgery. Br Dent J. 2014 Mar;216(6):281-90. doi: 10.1038/sj.bdj.2014.220. PMID: 24651333.

3- Neutel, C. S. R. (2010). *Retratamento Endodôntico Cirúrgico* (Doctoral dissertation, [sn]).

4- Torabinejad M, Corr R, Handysides R, Shabahang S. Outcomes of nonsurgical retreatment and endodontic surgery: a systematic review. J Endod. 2009 Jul;35(7):930-7. doi: 10.1016/j.joen.2009.04.023. PMID: 19567310.

5- Silva, J. S. T. D. (2018). Retratamento endodôntico cirúrgico: microcirurgia endodôntica (Doctoral dissertation).

6- Calheiros, J. E., Zanin, T., & Pacheco, M. T. T. (2013). Hidróxido de cálcio: revisão bibliográfica das aplicações clínicas e ações curativas na prática endodôntica. *Rev. Odont Ciência, Porto Alegre, 25*(4), 1662-1665.

7- SIQUEIRA, J. F et al.; Bacterial reduction in infected root canals treated with 2,5% NaOCl as an irrigant and calcium hydroxide/camphor – rated paramonochlorophenol paste as an intracanal dressing. J. Endod. v.33, 2007, p. 667-72.

8- K Kopper, P. M. P., & Melo, T. A. F. D. (2020). Preparo químico mecânico. *Universidade Federal do Rio Grande do Sul. Faculdade de Odontologia. Equipe de Endodontia. Endodontia pré-clínica. Porto Alegre: Evangraf, 2020. p. 99-110.*

9- Abuhaimed TS, Abou Neel EA. Sodium Hypochlorite Irrigation and Its Effect on Bond Strength to Dentin. Biomed Res Int. 2017; 2017:1930360. doi: 10.1155/2017/1930360. Epub 2017 Aug 20. PMID: 28904947; PMCID: PMC5585644.

10- Riley DS, et al. CARE guidelines for case reports: explana-tion and elaboration document. J Clin Epidemiol. 2017. pii: S0895-4356(17)30037-9. doi: 10.1016/j.jclinepi.2017.04.02.

11- Holland, R., Gomes, J. E., Filho, Cintra, L., Queiroz, Í., & Estrela, C. (2017). Factors affecting the periapical healing process of endodontically treated teeth. *Journal of applied oral science : revista FOB, 25*(5), 465–476. https://doi.org/10.1590/1678-7757-2016-0464.

12- Childs, D. R., & Murthy, A. S. (2017). Overview of Wound Healing and Management. *The Surgical clinics of North America, 97*(1), 189–207. https://doi.org/10.1016/j.suc.2016.08.013.

13- Barbosa, CA, Gonçalves, RB, Siqueira Jr, JF, & De Uzeda, M. (1997). Avaliação da atividade antibacteriana do hidróxido de cálcio, clorexidina e paramonoclorofenol canforado como medicamento intracanal. Um estudo clínico e laboratorial. *Journal of endodontics , 23* (5), 297-300.

TÉCNICA CIRÚRGICA PARA EXODONTIA DE TERCEIRO MOLAR INFERIOR – RELATO DE CASO

Rhuan C FEIJÓ[1]**;** PIROVANI**, M[1]; MULIM, S[1];** ELIAS DARUIS ASSAD **NETO[2],** FELIPE ESTITES **BUSSADE[2],** LEONARDO **PEIXOTO[2],** SILMAR ANTUNES **PEREIRA**[2]

[1]Discente de graduação do curso de odontologia da Universidade Iguaçu – Campus V. Itaperuna/RJ, Brasil.

[2]Docente do curso de odontologia da Universidade Iguaçu – Campus V. Itaperuna/RJ, Brasil.

*Autor para correspondência. rhuancastrof100@gmail.com

RESUMO

A cirurgia de terceiros molares é uma prática muito comum entre os cirurgiões-dentistas, no entanto, tal conduta deve ser empregada a partir de análise criteriosa do exame clínico e radiográfico. Com base nisso, o objetivo do presente estudo foi relatar a exodontia profilática de terceiro molar inferior dando ênfase aos passos clínicos realizados. Paciente, 24 anos, sexo masculino, compareceu a Clínica de Cirurgia Bucomaxilofacial da Universidade Iguaçu – Campus V queixando-se da necessidade de extrair o dente 48 (terceiro molar inferior direito). Após exame clínico e análise radiográfica constatou-se que o dente 48 necessitava de exodontia profilática em virtude de sua posição na arcada dentária. Com isso, foi planejado a exodontia do dente 48 a partir dos aspectos analisados e da queixa principal do paciente. O procedimento cirúrgico foi adotado para prevenir possíveis complicações. Nessa ótica, a exodontia de terceiros molares com fins terapêuticos parece ser uma proposta plausível de tratamento.

Palavras Chave: Cirurgia; Terceiro Molar; Odontologia

ABSTRACT

Third molar surgery is a very common practice among dentists, however, this approach should be used based on a careful analysis of the clinical and radiographic examination. Based on that, the aim of the present study was to report the prophylactic extraction of the lower third molar emphasizing the clinical steps performed. A 24-year-old male patient attended the Oral and Maxillofacial Surgery Clinic at the Universidade Iguaçu – Campus V complaining about the need to extract tooth 48 (right lower third molar). After clinical examination and radiographic analysis, tooth 48 required prophylactic extraction due to its position in the dental arch. Thus, the extraction of tooth 48 was planned based on the aspects analyzed and the patient's main complaint. The surgical procedure was adopted to prevent possible complications. From this perspective, third molar extraction for therapeutic purposes seems to be a plausible treatment proposal.

Key Words: Surgery; Molar, Third; Dentistry

1 – Introdução

Após a erupção completa dos dentes permanentes espera-se que eles permaneçam na cavidade bucal durante toda a vida do indivíduo, no entanto, em alguns casos isso não é possível em detrimento de falta de espaço, problemas periodontais ou cárie[1].

Os terceiros molares com lesão cariosa muito profunda são o motivo principal em relação às exodontias de tais dentes erupcionados, uma vez que por possuírem anatomia interna dos canais radiculares diversa dificulta o tratamento endodôntico em casos de comprometimento pulpar e/ou perirradicular[2].

A cirurgia dos terceiros molares é uma prática comum entre os cirurgiões-dentistas, contudo, tal procedimento clínico deve ser realizado dentro da técnica adequada, de forma a planejar corretamente o ato cirúrgico, evitando possíveis acidentes e complicações[3]. Assim sendo, o planejamento pré-cirúrgico torna-se muito importante para o sucesso clínico[4].

Desse modo, o objetivo do relato foi apresentar a técnica cirúrgica correta para exodontia profilática de terceiro molar inferior como alternativa viável de tratamento.

2 – Relato de caso

Considerações éticas: Toda descrição desse relato de caso está baseada nas diretrizes do *CARE guideline*[5]. O Comitê de Ética da Universidade Iguaçu – Campus V, instituição na qual o paciente foi atendido, dispensa a submissão para aprovação por tratar-se de pesquisa de caso clínico. O paciente assinou e concordou com o Termo de Consentimento Livre e Esclarecido.

Paciente, 24 anos de idade, sexo masculino, compareceu a Clínica de Cirurgia Bucomaxilofacial da Universidade Iguaçu – Campus V, queixando-se da necessidade de realizar exodontia do dente 48 (terceiro molar inferior direito). Seu histórico médico não é pertinente para esse relato. Durante o exame clínico e radiográfico foi observado que o paciente apresentava dentição permanente completa, ausência de comprometimentos sistêmicos e terceiros molares inferiores necessitando de intervenção cirúrgica para não comprometer os segundos molares em virtude de suas posições na arcada dentária. Com base nos aspectos clínicos e radiográficos, optamos por extrair o dente 48 pois era a queixa principal do paciente.

Após preparação da mesa cirúrgica (figura 2), iniciou-se a preparação do paciente com antissepsia intraoral com clorexidina 0,12% e antissepsia extraoral com clorexidina 2% e posterior colocação do campo cirúrgico.

Na sequência, foi aplicada a técnica anestésica do Bloqueio do Nervo Alveolar Inferior e Nervo Lingual direito (figura 3) utilizando anestésico Lidocaína 3% com Norepinefrina (Lidostesim 3%, DFL, Brasil) para anestesiar toda região correspondente ao dente 48.

Figura 1: Radiografia panorâmica. Fonte: autoria própria

Figura 2: Montagem da mesa cirúrgica. Fonte: autoria própria.

Figura 3: Técnica anestésica para bloqueio do Nervo Alveolar Inferior e Nervo Lingual. Fonte: autoria própria.

Com cabo bisturi lâmina 15C realizou-se retalho em envelope (figura 4) e posterior sindesmotomia com Descolador Molt (Descolador Molt nº9, Golgran, Brasil) para descolar a mucosa junto do periósteo (figura 5).

Figura 4: Incisão envelope. Fonte: autoria própria.

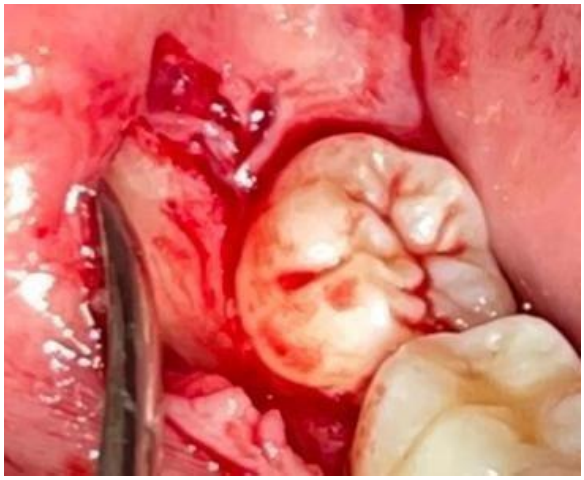

Figura 5: Sindesmotomia com Descolador Molt. Fonte: autoria própria.

Posteriormente, com a broca Zekrya FG (Broca Cirúrgica Zekrya FG, Angelus Prima Dental, Inglaterra) realizou-se osteotomia na tábua óssea vestibular do dente 48 a fim de remover uma pequena porção óssea (figura 6). A luxação do dente foi realizada com alavanca reta (Alavanca Seldin Reta, Golgran, Brasil) (figura 7) até sua completa remoção. Irrigou-se a região com soro fisiológico 0,9% (Solução Fisiológica 0,9%, SORIMAX, Brasil) para evitar possíveis complicações pós-operatórias. Na sequência a sutura contínua festonada foi realizada com fio agulhado de seda 4.0 (Fio de Sutura Agulhado Seda, Technew, Brasil) (figura 8).

Figura 6: Incisão relaxante na região do trígono retromolar.
Fonte: autoria própria.

Figura 7: Alavanca reta sendo utilizada para luxar o dente 48.
Fonte: autoria própria.

Figura 8: Sutura contínua festonada. Fonte: autoria própria.

O paciente foi medicado com Amoxicilina 500mg 8/8h por 07 dias, Ibuprofeno 600mg por 03 dias, Dipirona 500mg 6/6h em caso de dor. Orientamos o paciente sobre os cuidados pós-operatórios, tais como ficar em repouso, higienização do local da cirurgia e escovação dos

dentes e línguas normalmente, alimentação fria líquida ou pastosa por no mínimo 48h e reforçamos a importância de seguir os horários prescritos nas medicações. Paciente retornou após 07 dias sem queixas, com cicatrização satisfatória e foi realizada remoção de sutura.

3 – Discussão

Baseados nos estudos de Vieira, G S (2021)[6] nos propomos a analisar se a exodontia profilática de terceiros molares seria indicada em pacientes jovens. A principal descoberta após a realização da intervenção cirúrgica foi que a referida abordagem é efetiva e segura em pacientes assintomáticos e com ausências de comprometimentos sistêmicos.

Especulamos que a decisão de extrair os terceiros molares inferiores ainda é uma conduta que gera controvérsia entre os cirurgiões-dentistas, principalmente os ortodontistas, uma vez que a erupção desses dentes é por vezes associada ao apinhamento tardio por erupcionarem dentro do período entre a adolescência e pós-adolescência[7].

As extrações por lesão cariosa sem possibilidade de tratamento e doença periodontal ainda são as principais causas de exodontias de terceiros molares, nesse sentido, ratificamos a importância de examinar e prevenir possíveis patologias associadas à presença de tais dentes[8].

Descobrimos que a extração profilática de terceiros molares assintomáticos é uma conduta que precisa ser analisada com muita cautela pelo cirurgião-dentista a partir dos aspectos clínicos e radiográficos[9], tendo em vista que a literatura científica ainda não apresenta evidências suficientes para precisar a terapêutica necessária; contudo, instrui que há necessidade de proservação se a decisão for manter esses dentes em boca[10].

Nesse sentido, atingimos resultado clínico satisfatório em razão da técnica e intervenção terapêutica adotada, e salientamos a necessidade de mais ensaios clínicos que estudem a eficácia de medidas profiláticas em exodontias de terceiros molares em diferentes perspectivas.

4 – Conclusão

Desse modo, conclui-se que a exodontia profilática de terceiros molares inferiores parece ser uma alternativa viável de tratamento em pacientes com ausência de sintomatologia e problemas sistêmicos.

Referências Bibliográficas:

1. Gonçalves, A. F. P. (2016). *Os motivos de extração dentária na clínica universitária do Porto* (Doctoral dissertation).

2. Estrela, C. A. V. (2020). *Indicações de exodôncia na clínica universitária do InstitutoUniversitário Egas Moniz* (Doctoral dissertation).

3. Jardim, B. S., & Duarte, N. A. F. (2020). Exodontia de terceiros molares: evolução esucesso.

4. MACHADO, W. M. (2020). Acidentes e complicações associados a extração de terceiro molar.
5. Riley DS, et al. CARE guidelines for case reports: explana-tion and elaboration document. J Clin Epidemiol. 2017. pii: S0895-4356(17)30037-9. doi: 10.1016/j.jclinepi.2017.04.02.

6. Vieira, G. S. (2021). INDICAÇÕES PARA EXODONTIA DE TERCEIROS MOLARES: REVISÃO DE LITERATURA. *Repositório de Trabalhos de Conclusão de Curso*.

7. Cardoso, R. M., Cardoso, R. M., Cardoso, R. M., & Medeiros, M. A. Q. B. D. (2012). O dilema do cirurgião-dentista na decisão da extração dos terceiros molares. *Odontologia Clínico-Científica (Online)*, *11*(2), 103-108.

8. Santos, C. R. A. D. (2014). *Causa da extração dentária na clínica Egas Moniz e clínicaCUF de Cascais: estudo epidemiológico* (Doctoral dissertation).

9. Mettes, T. G., Nienhuijs, M. E., van der Sanden, W. J., Verdonschot, E. H., & Plasschaert, A. J. (2005). Interventions for treating asymptomatic impacted wisdom teeth in adolescents and adults. *The Cochrane database of systematic reviews*, (2), CD003879. https://doi.org/10.1002/14651858.CD003879.pub2

10. Ghaeminia, H., Perry, J., Nienhuijs, M. E., Toedtling, V., Tummers, M., Hoppenreijs,
T. J., Van der Sanden, W. J., & Mettes, T. G. (2016). Surgical removal versus retentionfor the management of asymptomatic disease-free impacted wisdom teeth. *The Cochrane database of systematic reviews*, (8), CD003879.https://doi.org/10.1002/14651858.CD003879.pub4

RELATO DE CASO DE TERAPIA CIRÚRGICA EM BOLSAS PERIODONTAIS

Juliana S D P MUSSI[1], ELIAS DARUIS ASSAD NETO[2], Aline Manhães PESSANHA[2], Diogo Elias MIQUILITO[2], Sarah Saraiva SORRENTINO[2]

[1]Discente do Curso de Odontologia da Universidade Iguaçu - Campus V. Itaperuna/RJ
[2]Docente do Curso de Odontologia da Universidade Iguaçu - Campus V. Itaperuna/RJ

*Autor para correspondência. Julianamussi02@gmail.com

RESUMO

Pacientes com periodontite apresentam bolsas periodontais que afetam da gengiva até o osso alveolar, afetando o suporte do elemento dentário. Bolsas profundas geralmente não são solucionadas com a terapia não cirúrgica, devido a isso, é necessário fazer uma raspagem aberta, com objetivo de melhorar a qualidade radicular do dente e devolver a saúde periodontal do paciente. Baseados no exposto, esse trabalho teve como principal objetivo relatar o procedimento realizado que se trata de uma terapia cirúrgica em uma bolsa periodontal profunda. Um paciente de quarenta e seis anos, caucasiano, sexo masculino, compareceu a clínica da UNIG queixando-se de uma recessão gengival no dente vinte e três, que possuía catorze milímetros de profundidade de bolsa periodontal, perda óssea severa identificada no exame de tomografia computadorizada, perda de inserção clínica, sem mobilidade e sem sangramento à sondagem, além do paciente não possuir nenhuma comorbidade preexistente relacionada com a doença em questão. Com isso, realizamos uma cirurgia à retalho, a fim de expor a raiz do dente para realizar a raspagem de toda a região acometida pela bolsa periodontal que estava comprometendo o elemento dentário do paciente. Baseado no exposto concluímos que a técnica cirúrgica que utilizamos neste estudo, se mostrou eficaz para o tratamento proposto, devido o tamanho da bolsa existente, trazendo para o paciente ganho de inserção clínica, diminuição da profundida de sondagem, que após 3 meses em uma nova sondagem mostrou ter apenas quatro milímetros, eliminação da bolsa e consequentemente favorecendo a manutenção do elemento dentário.

Palavras chave: Bolsa Periodontal; Periodontia; Perda do Osso Alveolar.

ABSTRACT

Patients with periodontitis have periodontal pockets that affect the gingiva to the alveolar bone, affecting the support of the dental element. Deep pockets are usually not resolved with non-surgical therapy, because of this, it is necessary to make an open scaling, in order to improve the root quality of the tooth and restore the patient's periodontal health. Based on the above, this work had as its main objective to report the procedure performed, which is a surgical therapy in a deep periodontal pocket. A forty-six-year-old Caucasian male patient attended the UNIG clinic complaining of a gingival recession on tooth twenty-three, which had a fourteen millimeter periodontal pocket depth, severe bone loss identified on CT scan , loss of clinical attachment, no mobility and no bleeding on probing, in addition to the patient not having any preexisting comorbidity related to the disease in question. With this, we performed a flap surgery in order to expose the tooth root to perform a scaling of the entire region affected by the periodontal pocket that was compromising the patient's tooth. Based on the above, we conclude that the surgical technique we used in this study proved to be effective

for the proposed treatment, due to the size of the existing bag, bringing to the patient clinical attachment gain, decreased probing depth, which after 3 months in a new probing showed it was only four millimeters, eliminating the pouch and consequently favoring the maintenance of the dental element.

Key-words: Periodontal Pocket; Periodontics; Alveolar Bone Loss.

1- Introdução

A doença periodontal pode afetar tanto a gengiva quando o osso alveolar, alterando o suporte do elemento dentário. Há inúmeras modalidades terapêuticas, sendo elas cirúrgicas ou não cirúrgicas, que tem como objetivo prevenir sua progressão e devolver saúde. O tratamento periodontal não cirúrgico mostra ser eficaz, porém bolsas periodontais residuais podem permanecer no local, podendo levar ao comprometimento dentário e revelando que uma abordagem cirúrgica pode ser necessária[1]. É valido lembrar que o papel do paciente no controle de placa através da higiene oral, será fundamental para o sucesso de qualquer terapia periodontal [2].

Há referências que indicam que bolsas periodontais residuais maiores ou iguais a cinco milímetros após o tratamento não cirúrgico mostram um fator de risco para avanço da doença podendo levar a perda dentária, por isso a importância de um bom planejamento para analisar a indicação cirúrgica ou não. Porém, outros estudos mostram que a cirurgia em áreas com profundidade menor que quatro milímetros podem causar perda de inserção clínica e recessão gengival [3].

Uma vantagem da terapia cirúrgica é devolver ao paciente saúde e anatomia periodontal adequada. Pode ser considerada uma cirurgia conservadora, que tem acesso à superfície da raiz para remoção de placa bacteriana residual [1].

Uma melhor alternativa seria a utilização de técnicas minimamente invasivas. Estudos mostram a eficácia da dessa técnica neste tratamento, considerando a diminuição na profundidade nas bolsas periodontais, ganho de inserção clínica e mínima recessão gengival. Além disso, os pacientes relatam baixa dor e desconforto na cirurgia e no pós-operatório, apresentando baixa necessidade de analgésicos além de consequentemente poder voltar as atividades normais do dia a dia mais rapidamente [4].

Baseado no exposto esse trabalho teve como objetivo relatar a técnica de terapia cirúrgica em bolsas periodontais em um paciente de 46 anos, que possuía uma bolsa periodontal de 14 mm, na vestibular do dente 23, sem mobilidade e sangramento à sondagem.

2- Relato de caso

Considerações Éticas: Toda a descrição deste relato de caso está baseada nas diretrizes do CARE guideline[5]. O paciente assinou e concordou com o Termo de Consentimento Livre e Esclarecido.

Paciente de 46 anos, sexo masculino, caucasiano, compareceu a clínica da UNIG queixando-se de uma recessão gengival. Em sua história médica não apresentava nenhuma comorbidade que tenha relação com esse relato. Após anamnese, o exame clínico foi realizado, observamos uma bolsa periodontal de 14 mm (figura 1), sem sangramento ou mobilidade dentária. Como exame complementar, uma radiografia periapical do dente 23 foi solicitado. E foi confirmada uma perda óssea severa na região vestibular como acusava também em sua tomografia (figura 2).

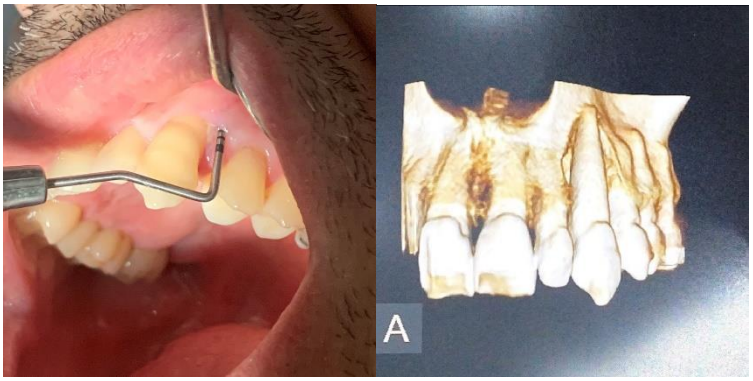

Figura 8: Sondagem inicial. Figura 2: Tomografia inicial.
Fonte: autoria própria.

O paciente foi anestesiado com lidocaína (alphacaine,DLF, Brasil), com a técnica infiltrativa, em seguida a incisão foi realizada com bisturi (figura 3) ao longo eixo do dente 23 e 24 para o deslocamento de tecido (figura 4). Após a raiz exposta, com uma cureta MacCall 13-14, foi feita a raspagem aberta do dente. Irrigou-se com soro fisiológico, suturou (figura 5) e prescreveu-se receita com antibiótico terapêutico.

Figura 3: Incisão com bisturi. Fonte: autoria própria.

Figura 4: Deslocamento e raspagem de tecido. Fonte: autoria própria.

Figura 5: Sutura. Fonte: autoria própria.

Após sete dias, o paciente compareceu à clínica da Unig para remoção de sutura. A realização de nova sondagem deve ser feita após três meses da cirurgia, respeitando o tempo de cicatrização dos tecidos periodontais.

Passados três meses, o paciente retornou para realização de novo exame periodontal. Foi observado que sua bolsa periodontal diminuíra para quatro milímetros, conforme figura 6.

Figura 6: Sondagem final. Fonte: autoria própria.

3- Discussão

Baseado no estudo de Lisa JA Heitz (2013)[6], nos propomos a investigar se seria possível tratar profundidade de bolsa periodontal do paciente com terapia cirúrgica. O principal achado foi a diminuição na profundidade de sondagem proveniente do ganho de inserção clínica.

Especulamos que parece possível utilizar a técnica cirúrgica para proporcionar melhor acesso à raiz visando melhor o controle de placa periodontal[7]. Entretanto, Heitz (2002)[8], relatou ótimos resultados com o alisamento e raspagem de raiz com a técnica não cirúrgica. Porém seu estudo foi em bolsas periodontais rasas entre 1 e 3 milímetros.

Salientamos que em sondagens de bolsas periodontais maiores ou iguais a 6 milímetros apresentam um risco maior de perda dentária de longo ou curto prazo e possível progressão da doença[9]. Em contrapartida, Aljateeli (2014)[10] afirma que combinados o alisamento radicular, raspagem e mais a técnica cirúrgica, pode-se obter um melhor resultado que consiste na redução de profundidade à sondagem.

Comparamos que em nosso caso clínico poderíamos ter utilizado a técnica de regeneração tecidual guiada, uma vez que ela permite a regeneração óssea no local desejado através de membranas absorvíveis ou não absorvíveis, não permitindo a migração de tecidos moles para a determinada área[11], porém tais membranas possuem custos elevados.

Em nosso estudo conseguimos um bom resultado pois utilizamos a técnica cirúrgica associada ao antibiótico como complementar a terapia básica, entretanto não sabemos se o mesmo resultado poderia ser alcançado se utilizássemos apenas a técnica de alisamento e raspagem não cirúrgica.

4- Conclusão

Baseado no exposto concluímos que a técnica cirúrgica parece ser mais eficaz em bolsas periodontais profundas com perdas ósseas mais severas.

Referências bibliográficas:

1. Graziani F, Karapetsa D, Alonso B, Herrera D. Nonsurgical and surgical treatment of periodontitis: how many options for one disease? Periodontol 2000. 2017 Oct;75(1):152-188. doi: 10.1111/prd.12201. PMID: 28758300.

2. Deas DE, Moritz AJ, Sagun RS Jr, Gruwell SF, Powell CA. Scaling and root planing vs. conservative surgery in the treatment of chronic periodontitis. Periodontol 2000. 2016 Jun;71(1):128-39. doi: 10.1111/prd.12114. PMID: 27045434.

3. Bosshardt DD. The periodontal pocket: pathogenesis, histopathology and consequences. Periodontol 2000. 2018 Feb;76(1):43-50. doi: 10.1111/prd.12153. Epub 2017 Nov 30. PMID: 29194796.

4. Cortellini P. Minimally invasive surgical techniques in periodontal regeneration. J Evid Based Dent Pract. 2012 Sep;12(3 Suppl):89-100. doi: 10.1016/S1532-3382(12)70021-0. PMID: 23040341.

5. Riley DS, et al. CARE guidelines for case reports: explana-tion and elaboration document. J Clin Epidemiol. 2017. pii: S0895-4356(17)30037-9. doi: 10.1016/j.jclinepi.2017.04.02.

6. Heitz-Mayfield LJ, Lang NP. Surgical and nonsurgical periodontal therapy. Learned and unlearned concepts. Periodontol 2000. 2013 Jun;62(1):218-31. doi: 10.1111/prd.12008. PMID: 23574468.

7. Filippo Graziani, Dimitra Karapetsa, Nikolaos Mardas, Natalie Leow, Nikolaos Donos. Graziani F, Karapetsa D, Mardas N, Leow N, Donos N. Surgical treatment of the residual periodontal pocket. Periodontol 2000. 2018 Feb;76(1):150-163. doi: 10.1111/prd.12156. Epub 2017 Nov 29. PMID: 29193404.

8. Heitz-Mayfield LJ, Trombelli L, Heitz F, Needleman I, Moles D. A systematic review of the effect of surgical debridement vs non-surgical debridement for the treatment of chronic periodontitis. J Clin Periodontol. 2002;29 Suppl 3:92-102; discussion 160-2. doi: 10.1034/j.1600-051x.29.s3.5.x. PMID: 12787211.

9. Donos N. The periodontal pocket. Periodontol 2000. 2018 Feb;76(1):7-15. doi: 10.1111/prd.12203. Epub 2017 Nov 30. PMID: 29194794.

10. Aljateeli M, Koticha T, Bashutski J, Sugai JV, Braun TM, Giannobile WV, Wang HL. Surgical periodontal therapy with and without initial scaling and root planing in the management of chronic periodontitis: a randomized clinical trial. J Clin Periodontol. 2014 Jul;41(7):693-700. doi: 10.1111/jcpe.12259. PMID: 24730621.

11. Ziccardi VB, Buchbinder D. Guided tissue regeneration in dentistry. N Y State Dent J. 1996 Dec;62(10):48-51. PMID: 9002738.

GENGIVECTOMIA PARA CORREÇÃO DE SORRISO GENGIVAL: RELATO DE CASO

Gustavo Daniel LOPES[1]; MACHADO, H O[1]; ELIAS DARUIS ASSAD NETO[2], Aline Manhães PESSANHA[2], Diogo Elias MIQUILITO[2], Sarah Saraiva SORRENTINO[2]

[1]Discente do Curso de Odontologia da Universidade Iguaçu - Campus V, Itaperuna RJ
[2]Docente do Curso de Odontologia da Universidade Iguaçu - Campus V, Itaperuna RJ

Autor para correspondência**: gustavodaniellopes@outlook.com**

RESUMO
O sorriso é composto pela harmonia entre a estética branca (dentes) e a vermelha (gengiva). O sorriso gengival ocorre quando essa harmonia é alterada pela exposição excessiva de tecido gengival, sendo a cirurgia de Gengivectomia um possível tratamento para esse problema. Através do presente estudo, pretendemos demonstrar as etapas de uma Gengivectomia para tratamento do sorriso gengival. O caso foi realizado em uma paciente do sexo feminino de 22 anos na Clínica Odontológica da UNIG Campus V, Itaperuna-RJ que nos procurou com a queixa de que "aparecia muita gengiva em seu sorriso". Após o exame clínico, constatou-se que seria indicada a realização de uma Gengivectomia. A cirurgia foi realizada com incisões em bisel interno utilizando lâminas de bisturi 15C, em seguida, a margem gengival foi cuidadosamente remodelada com o auxílio de uma tesoura Castroviejo. Concluindo, foi possível obter um resultado satisfatório sem a necessidade de uma osteotomia.

PALAVRAS-CHAVES: Periodontia; Sorriso Gengival; Gengivectomia; Cirurgia

ABSTRACT
The smile is composed by the harmony between white and red aesthetics. The gummy smile is characterized by the excessive exposure of gum tissue during the smile, and gingivectomy is a possible treatment for this problem. This study aims to demonstrate the steps of a gingivectomy for the treatment of gummy smile. The case was carried out in a 22-year-old female patient at the Dental Clinic of UNIG Campus V, Itaperuna-RJ. She came to us complaining that she had too much gum exposure when she smiled. After clinical examination, we found out that it would be necessary to perform a gingivectomy, though, further osteotomy wouldn't be needed. The procedure was performed with 15C scalpel blades and the incisions were made using the internal bevel technique. After removing gum excess, we carefully remodeled the free gingival margin using a Castroviejo scissor. Concluding, it was possible to obtain a satisfactory result without doing an osteotomy.

KEY-WORDS: Periodontology; Gummy Smile; Gingivectomy; Surgery

1- Introdução

O sorriso gengival (SG) é caracterizado pela exposição de 3 mm ou mais de gengiva durante o sorriso espontâneo. Essa condição afeta a estética, uma vez que a faixa de gengiva exposta causa uma desarmonia. Dentre as suas possíveis causas, pode-se citar alteração na erupção passiva dos dentes, maxila com um aumento de volume vertical, hiperatividade da musculatura dos lábios, etc. O tratamento varia de

acordo com a etiologia e, quando não tratado, o SG pode trazer problemas psicológicos para o paciente, podendo afetar sua autoestima e vida social[1,2].

A gengivectomia consiste num procedimento cirúrgico que visa aumentar a exposição da coroa clínica do dente, conferindo uma melhor harmonia no sorriso[3]. Com essa técnica cirúrgica, se remove o excesso de gengiva expondo o dente com sua correta dimensão[4]

Na literatura são expostas outras abordagens quando o assunto é tratamento do sorriso gengival. A aplicação de toxina botulínica em músculos específicos, respeitando as doses apropriadas e o tipo de sorriso consiste num método eficiente, menos invasivo, de resultado mais rápido e mais seguro para correção do SG, apresentando resultados ainda melhores quando combinada com a gengivectomia[5]. Já em relação a técnica utilizada na gengivectomia, sabe-se que a utilização de laser de diodo poupa tempo e esforço quando comparada com a técnica convencional, com bisturi[6].

Pela dificuldade de encontrar laser de diodo na maioria dos consultórios odontológicos e pelo caráter temporário da aplicação de toxina botulínica, o presente estudo optou pela utilização da técnica convencional, utilizando lâmina de bisturi 15C, conferindo maior precisão e menor desconforto para o paciente. Uma vez que, a longo prazo, as diferenças entre os resultados obtidos com a técnica convencional e a com laser de diodo são pouco significativas[7]

Através desse relato de caso, objetivamos demonstrar as etapas de uma gengivectomia para tratamento de sorriso gengival.

2- Relato de Caso

Questões éticas

Toda a descrição deste relato de caso está baseada nas diretrizes do CARE guideline (RILEY et al., 2017). A paciente assinou e concordou com o termo de Consentimento Livre e Esclarecido.

Informações da paciente

Paciente do sexo feminino, 22 anos de idade, compareceu à clínica odontológica da Universidade Iguaçu – Campus V, em Itaperuna-RJ, na disciplina de Estágio Supervisionado em Clínica Integrada II, queixando-se de que “aparecia muita gengiva” em seu sorriso. Paciente não relatou nenhuma comorbidade que tenha relevância para esse relato.

Achados clínicos

Durante o exame clínico, constatou-se a indicação de realização de uma gengivectomia para remoção do excesso de gengiva que cobria os dentes superiores. (Figura 1-A) (Figura 1-B)

Figura **1: A- Aspecto inicial extraoral**
Fonte: Arquivo próprio

Figura 1: B- Aspecto inicial intraoral
Fonte: Arquivo próprio

Intervenção Terapêutica

Para iniciar o tratamento foi feita a proteção da paciente e do campo operatório utilizando um pano de campo estéril. Após a paramentação, foi feita a anestesia da região, por meio da técnica infiltrativa terminal, inserindo a agulha paralela ao longo eixo de todos os dentes envolvidos (de segundo pré-molar a segundo pré-molar), em seguida, foram feitos pequenos complementos anestésicos na gengiva inserida da paciente, com a finalidade de causar a isquemia da região e reduzir o sangramento intraoperatório. O tubete anestésico de escolha foi Lidocaína HCI 2% + epinefrina 1:100.000 de 36mg +18 micrograma/carpule da Alphacaine 100, tubete de 1,8ml (DFL, Brasil).

Logo após a anestesia, foi realizada a sondagem com a sonda milimetrada localizando a Junção Cemento-Esmalte (JCE) dos dentes. (Figura 2). Durante a sondagem, foi possível analisar a distância do osso alveolar em relação à JCE. A distância respeitava as dimensões do espaço supracrestal (entre 2 a 3 mm), não sendo necessária a realização de uma osteotomia.

Figura 2: Sondagem até a JCE com sonda milimetrada.
Fonte: Arquivo próprio.

Ainda durante a sondagem, é feita a marcação de pontos que servirão de guia para a cirurgia, perfurando a gengiva ligeiramente abaixo da JCE, para ter uma margem de segurança. (Figura 3)

Figura 3: Marcação dos pontos com sonda milimetrada.
Fonte: Arquivo próprio.

Após a marcação dos pontos, foi feita a incisão em bisel interno utilizando lâmina de bisturi 15C. (Figura 4). Feita a incisão, foi realizada a remoção do colarinho gengival com uma cureta Gracey 7-8.

Figura 4: A - Incisão em bisel interno com lâmina 15C
Fonte: Arquivo próprio

Figura 4: B - Aspecto após a remoção do colarinho gengival
Fonte: Arquivo próprio

Em seguida, foi feita uma cuidadosa correção da margem gengival com a ajuda de uma tesoura Castroviejo. (Figura 5)

Figura 5: Correção da margem gengival com tesoura Castroviejo
Fonte: Arquivo próprio

Por fim, realizou-se compressão da área operada com gaze umedecida com soro fisiológico, a fim de reduzir o sangramento. (Figura 6)

Figura 6: Compressão com gaze umedecida em soro fisiológico

Seguimentos clínicos

Após 7 dias, a paciente retornou para avaliação, onde foi possível observar uma melhora na estética de seu sorriso (Figura 7)

Figura 7: A- Pós operatório imediato
Fonte: Arquivo próprio

Figura 7: B- Sorriso após 7 dias da cirurgia
Fonte: Arquivo próprio

Após 14 dias, a paciente retornou para outra avaliação, onde notou-se uma significante melhora do quadro. (Figura 8)

Figura 8: A- Aspecto antes da cirurgia
Fonte: Arquivo próprio

Figura 8: B- Aspecto após 14 dias da cirurgia
Fonte: Arquivo próprio

3- Discussão

No estudo de Dym e Pierre (2020)[8], concluiu-se que a cirurgia de reposicionamento labial é uma abordagem segura, previsível e muito eficiente para o tratamento de sorriso gengival causado pela hipermobilidade do lábio superior ou crescimento vertical da maxila, muito indicada para casos onde o paciente não quer ou não pode passar por uma cirurgia ortognática. Contudo, é imperioso salientar que mesmo sendo menos invasiva que uma cirurgia ortognática, a cirurgia de reposicionamento labial ainda é um procedimento que intimida os pacientes, por isso,

alguns podem se negar a realiza-la. Baseado nisso, nos propomos a investigar se seria possível realizar uma abordagem cirúrgica menos invasiva para minimizar a exposição gengival que incomoda o paciente. E o principal achado foi que é possível e o resultado pode ser muito satisfatório.

Segundo Makkeiah et al.[9] A utilização de Toxina Botulínica tipo A para o tratamento de sorriso gengival se mostrou uma abordagem mais segura e satisfatória que a cirúrgica. Entretanto, sabe-se que a BTX-A consiste num tratamento transitório e de pouca duração, necessitando constantes retornos do paciente e extensos gastos com as repetitivas aplicações necessárias para a manutenção da exposição gengival. Ao passo que a gengivectomia consiste em um procedimento único que consegue satisfazer a demanda estética dos pacientes tão bem quanto a toxina botulínica tipo A.

Para Diaspro et al.[10] a utilização de ácido hialurônico para correção do sorriso gengival consiste em um método factível, seguro, minimamente invasivo e com resultados mais duradouros que aqueles referentes à toxina botulínica tipo A. No entanto, salientamos que poucas são as evidências científicas que embasem essa técnica. Poucos são os relatos à longo prazo da utilização de ácido hialurônico para essa terapêutica. Por outro lado, a gengivectomia se apresenta como uma vertente bem fundamentada e embasada cientificamente.

Para Farista et al.[11] a gengivectomia com laser de diodo se mostrou uma técnica mais hemostática e menos inflamatória quando comparada à técnica convencional com bisturi, demandando menos esforço do operador e, de certa forma, sendo menos invasiva que a técnica convencional. Porém, existem desvantagens relacionadas a utilização do laser, como por exemplo a possibilidade de aquecer demais a câmara pulpar, causando danos ao dente, necrosar tecidos e o próprio custo do aparelho, que inviabiliza sua utilização em ampla escala pelos cirurgiões-dentistas.

Dessa forma, podemos salientar que a gengivectomia é uma eficiente abordagem terapêutica quando o assunto é sorriso gengival. No entanto, esta técnica não é viável em todos os casos, pois o SG possui múltiplas etiologias que podem, ocasionalmente, estarem associadas, tornando o prognóstico menos favorável. Nesse sentido, é imperioso identificar a etiologia do sorriso gengival para, a partir daí, planejar o tratamento.

4- Conclusão

Baseado no exposto, concluímos que é possível tratar o sorriso gengival de maneira satisfatória através de uma gengivectomia sem osteotomia quando a distância

entre o osso alveolar e a JCE for de 2 a 3 mm. Garantindo resultados satisfatórios com um procedimento menos invasivo.

Referências Bibliográficas

1- Mostafa D. A successful management of sever gummy smile using gingivectomy and botulinum toxin injection: A case report. Int J Surg Case Rep. 2018;42:169-174. doi: 10.1016/j.ijscr.2017.11.055. Epub 2017 Dec 1. PMID: 29248835; PMCID: PMC5985251.
2- Dym H, Pierre R 2nd. Diagnosis and Treatment Approaches to a "Gummy Smile". Dent Clin North Am. 2020 Apr;64(2):341-349. doi: 10.1016/j.cden.2019.12.003. Epub 2020 Jan 24. PMID: 32111273.
3- Lee E.A. Aesthetic crown lengthening: classification, biologic rationale, and treatment planning considerations. *Pract. Proced. Aesthet. Dent.* 2004;16:769–778.
4- Rossi R., Benedetti R., Santos-Morales R.I. Treatment of altered passive eruption: periodontal plastic surgery of the dentogingival junction. *Eur. J. Esthet. Dent.* 2008;3(3):212–223.
5- Pedron IG, Mangano A. Gummy Smile Correction Using Botulinum Toxin With Respective Gingival Surgery. J Dent (Shiraz). 2018 Sep;19(3):248-252. PMID: 30175196; PMCID: PMC6092459.
6- Mossaad AM, Abdelrahman MA, Kotb AM, Alolayan AB, Elsayed SA. Gummy Smile Management Using Diode Laser Gingivectomy Versus Botulinum Toxin Injection - A Prospective Study. Ann Maxillofac Surg. 2021 Jan-Jun;11(1):70-74. doi: 10.4103/ams.ams_458_20. Epub 2021 Jul 24. PMID: 34522657; PMCID: PMC8407640.
7- Lione R, Pavoni C, Noviello A, Clementini M, Danesi C, Cozza P. Conventional versus laser gingivectomy in the management of gingival enlargement during orthodontic treatment: a randomized controlled trial. Eur J Orthod. 2020 Jan 27;42(1):78-85. doi: 10.1093/ejo/cjz032. PMID: 31111882.
8- Dym H, Pierre R 2nd. Diagnosis and Treatment Approaches to a "Gummy Smile". Dent Clin North Am. 2020 Apr;64(2):341-349. doi: 10.1016/j.cden.2019.12.003. Epub 2020 Jan 24. PMID: 32111273.
9- Makkeiah MO, Harfoush M, Makkiah A, Saneeva L, Tuturov N, Katbeh I. Sravnitel'naya effektivnost' vvedeniya botoksa i khirurgicheskoi operatsii dlya korrektsii polozheniya gub pri desnevoi ulybke [Comparative efficacy of Botox and surgical lip repositioning in the correction of gummy smile]. Stomatologiia (Mosk). 2021;100(3):47-54. Russian. doi: 10.17116/stomat202110003147. PMID: 34180625.
10- Diaspro A, Cavallini M, Piersini P, Sito G. Gummy Smile Treatment: Proposal for a Novel Corrective Technique and a Review of the Literature. Aesthet Surg J. 2018 Nov 12;38(12):1330-1338. doi: 10.1093/asj/sjy174. Erratum in: Aesthet Surg J. 2021 Apr 12;41(5):638. PMID: 30010767.
11- Farista S, Kalakonda B, Koppolu P, Baroudi K, Elkhatat E, Dhaifullah E. Comparing Laser and Scalpel for Soft Tissue Crown Lengthening: A Clinical Study. Glob J Health Sci. 2016 Oct 1;8(10):55795. doi: 10.5539/gjhs.v8n10p73. PMID: 27302447.

INDICAÇÕES PARA EXODONTIA DE TERCEIRO MOLAR: RELATO DE CASO

Higor F PRUDENTE[1]; ELIAS DARUIS ASSAD NETO[2], FELIPE ESTITES BUSSADE[2], LEONARDO PEIXOTO[2], SILMAR ANTUNES PEREIRA[2]

1- Discente de graduação do curso de odontologia da Universidade Iguaçu – Campus V, Itaperuna RJ
2- Docente do curso de odontologia da Universidade de Iguaçu – Campus V, Itaperuna RJ

*Autor para correspondência: higor9849@hotmail.com

RESUMO

O presente estudo teve como objetivo ressaltar e evidenciar as indicações e vantagens da extração do terceiro molar independe de sua natureza, sendo incluso, impactado ou erupcionado. O terceiro molar incluso, simplesmente não erupciona no arco dentário, consequentemente podendo ficar estagnado (parado) durante toda vida, seu grande problema é a formação de cistos prejudicando os dentes vizinhos e a estrutura óssea que lê-se encontra, já o terceiro molar impactado é quando o dente não consegue irromper na cavidade bucal dentro do tempo esperado, normalmente esta condição acontece por falta de estimulo, falta de espaço ósseo e apenhamento dos demais dentes, provocando assim condições desfavoráveis para o paciente, podendo comprometer o periodonto de inserção e o de proteção, além de suas estruturas adjacentes. A paciente de 22 anos do sexo feminino compareceu a Clínica Odontologica Unig – Campus V- Itaperuna RJ com uma carta de indicação para extração do dente 48 mesioangulado por finalidade Ortodôntica. Após averiguação dos dados (Anamnese, Panoramica), foi prosseguido a intervenção cirúrgica consequentemente dando ao paciente o espaço necessário para a continuação do tratamento ortodôntico, prevenção do apenhamento dentário, prevenção das doenças periodontais, evito de dor, inflamação do capuz gengival e desvio dos demais elemento.

Palavras Chave: Extração Atípica; Cirurgia Bucal; Dente Serotino;

Abstract

The present study aimed to highlight and evidence the indications and advantages of third molar extraction regardless of its nature, being included, impacted or erupted. The impacted third molar simply does not erupt in the dental arch, therefore it can remain stagnant (parking) throughout life, its big problem is the formation of cysts, damaging the neighboring teeth and the bone structure that is found, as the impacted third molar it is when the tooth fails to erupt in the oral cavity within the expected time, normally this condition occurs due to lack of stimulation, lack of bone space and attachment of the other teeth, thus causing unfavorable conditions for the patient, which may compromise the insertion periodontal and the of protection, in addition to its adjacent structures. The 22-year-old female patient attended the Clínica Odontologica Unig – Campus V- Itaperuna RJ with an indication letter for the extraction of the 48 mesioangulated tooth for orthodontic purposes. After verifying the data (Anamnesis, Panoramica), the surgical intervention was continued, consequently giving the patient the space necessary for the continuation of orthodontic treatment, prevention of tooth attachment, prevention of periodontal diseases, avoidance of pain, inflammation of the gingival cap and deviation of the too much element.

Key Words: Tooth Extraction; Surgery, Oral; Molar, Third;

1 – Introdução

A exodontia do terceiro molar, também conhecido como siso, apresenta inúmeras vantagens para o paciente, como prevenção de más oclusões, inflamação na região do capuz gengival no período de erupção dentaria, evita a dor, evita desvio dos elementos dentários [1]. Segundo A. Kautto (2018) as indicações para extração do terceiro molar ao longo da vida são diferentes, onde jovens e adultos utilizam desses recursos por fins profilático ou ortodôntico, pessoas num patamar mais tardio da vida utilizam de tais recursos por fins de impactação, pericoronarite e doenças periodontais [2].

O dente siso nem sempre compre um papel funcional na boca. A indicação especifica para a extração do terceiro molar pode reduzir em 60 porcento ou mais os procedimentos cirúrgicos. O monitoramento vigilante do dente pode ser apropriado em vez da intervenção cirúrgica [3].

A remoção profilática do dente siso assintomático impactado previne o apenhamento tardio dos incisivos inferior, preveni danos a estrutura adjacentes sendo nervo alveolar ou segundo molar. Devemos levar em consideração que a extração dentaria em pessoas idosas o risco de complicações pôs operatória, desconforto e dor são aumentados [4].

O objetivo do presente estudo foi descrever o processo cirúrgico com suas etapas e as indicações e vantagens da extração do terceiro molar, independentemente de sua natureza, sendo incluso, impactado ou erupcionado em relação ao comprometimento da saúde bucal e sistêmica do paciente, sendo sua remoção feita em diferentes períodos do cronograma da vida.

2 – Relato de caso

Considerações Éticas

Toda a descrição deste relato de caso está baseada nas diretrizes do CARE guideline.[5] O comitê de Ética da Universidade Iguaçu – Campus V, instituição na qual o paciente foi atendido, dispensa a submissão para aprovação por tratar-se de pesquisa de caso clínico. A paciente assinou e concordou com o Termo de Consentimento Livre e Esclarecido.

Informações do paciente

Paciente de 22 anos de idade, sexo feminino, caucasiana, compareceu ao consultório odontológico UNIG queixando-se de necessidade de extração do dente 48 incluso por

finalidade ortodôntica. Sua história médica não apresentou nenhum tipo de alteração sistêmica que tenha relevância para esse relato.

Achados clínicos e radiográficos

Ao exame clínico, a paciente apresentou dentição permanente incompleta, com a ausência dos dentes 18 e 28 extraídos por indicação ortodôntica, apresentava ausência de hábitos parafuncionais ou qualquer sinal de disfunção. Constatou os dentes 48 incluso além de apresentar uma leve inclinação para mesial em relação ao longo eixo. Observamos no exame clinico que a paciente apresentava mordida profunda sendo classe II de angle, com mordida cruzada posterior.

O exame radiográfico de escolha foi uma radiografia panorâmica (figura 1), destacando-se o dente 48 como elemento dentário indicado a intervenção cirúrgica por indicação ortodôntica.

Figura 2 -Radiografia Panorâmica. Fonte: Clinica Radiográfica Unig V - Itaperuna

Descrição geral do procedimento

O profissional analisou a indicação do tratamento, sendo a indicação ortodôntica a causa majoritária e fatorial e decidiu que é necessário proceder a operação.

Intervenção terapêutica

Inicialmente realizamos a anamnese detalhada, constatamos que a paciente de 22 anos não apresentava problemas de saúde, sendo saudável, dando por início a intervenção cirúrgica. Inicialmente, foi realizado a montagem da mesa cirúrgica selecionando os instrumentais de acordo com o dente 48 (figura 2).

Figura 2 - Mesa Cirúrgica. - *Fonte: Autoria própria.*

Preparamos a paciente com plano de campo estéril seguindo todas as normas de biossegurança. Fizemos a antissepsia intra-oral com clorexidina a 0,12% por 1 minuto, em sequência fizemos a antissepsia com clorexidina a 0,2% extraoral. Para manipular a Clorexidina 0,2 % utilizamos pinça Allis e gaze estéril. A área eleita foi ao redor da cavidade bucal (figura 3).

Figura 3 – Antissepsia extra ora. Fonte: Autoria própria

Antes de iniciarmos a técnica anestésica em si, utilizamos anestésico tópico a base de benzocaina (Benzotop, DFL, Brasil), na região anterior do ramo do lado direito.

Realizamos o bloqueio dos nervos lingual, bucal e alveolar inferior. As técnicas anestésicas de escolha foram o Bloqueio do nervo Alveolar inferior (BNAI) e infiltração local ao redor do dente 48 (isquemia).

Para realizarmos a técnica anestésica, palpamos e identificamos a borda anterior do ramo com os dedos paralelos ao plano oclusal. A segunda estrutura que identificamos foi a rafe pterigomandibular que consiste em um cordão fibroso que se inicia na placa pterigoide até a região de trígono retro molar. A penetração foi feita na região mais profunda da rafe pterigomandibular (figura 4). Montamos a carpule utilizando agulha 27 G (Dencojet, DFL,

Brasil) e o anestésico de escolha sendo a base de Cloridrato de lidocaína e epinefrina (Alphacaine 100, DFL, Brasil). Posicionamos a carpule montado entre os pre-molares do lado oposto. Fizemos a penetração na região mais profunda da rafe pterigomandibular, cerca de 1 cm do plano oclusal, penetramos a agulha até encostar no osso, em seguida recuamos 1 mm, fizemos a técnica do refluxo para termos sucesso na anestesia. A administração do anestésico foi feita lenta e constante. Esperamos cerca de 5 minutos para termos uma efetiva anestesia do nervo alveolar inferior. Além do Bloqueio do nervo alveolar inferior, fizemos uma infiltração no periodonto ao redor do dente 48.

Figura 4 – Técnica anestésica (BNAI).- Fonte: Autoria própria

Por sequência, realizamos uma incisão de forma ampla, constante e firme, para termos a exposição do dente 48 que estava recoberto por tecido periodontal. A incisão do tipo envelope foi a eleita para cirurgia aonde iniciamos na região distal, tracionamos a mucosa, incisando sobre o tecido ósseo, em seguida direcionamos a lâmina em direção a região oclusal do segundo molar. Utilizamos bisturi tradicional e lâmina 15c (figura 5 A, B)

Figura 5 A – Incisão relaxante. *Fonte: Autoria própria*

Figura 5 B - Sequência na incisão do tipo Relaxante. *Fonte: Autoria própria*

Após a incisão para realizarmos a diérese (ato de separar tecido), foi utilizado o descolador de Molt com movimentos pendulares ao redor do dente 48, para termos uma melhor visualização do campo operatório utilizamos o afastador de minessota para afastarmos tecidos (figura 6).

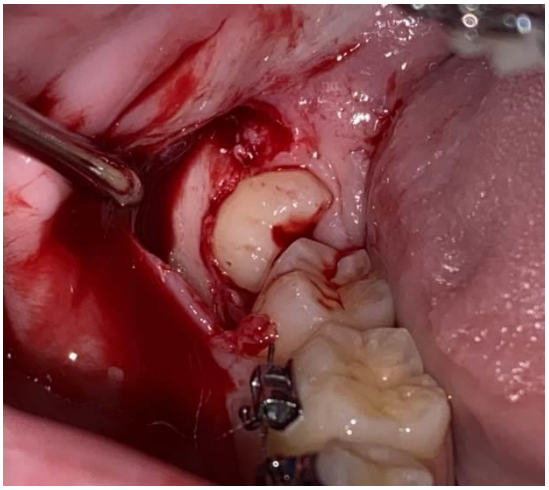

Figura 6 - Descolamento do periodonto de proteção. *Fonte: Autoria própria*

Após a exposição do dente 48, observamos que a coroa estava mesioangulada, então iniciamos o processo de osteotomia (remoção óssea). Iniciamos fazendo uma canaleta vestibular (figura 7) com a broca zekrya sobre irrigação abundante. Após a confecção da canaleta vestibular, removemos os detritos ósseos com o auxílio do sugador cirúrgico, estes processos nos propôs a expansão do alvéolo do dente 48, ajudando na luxação do dente.

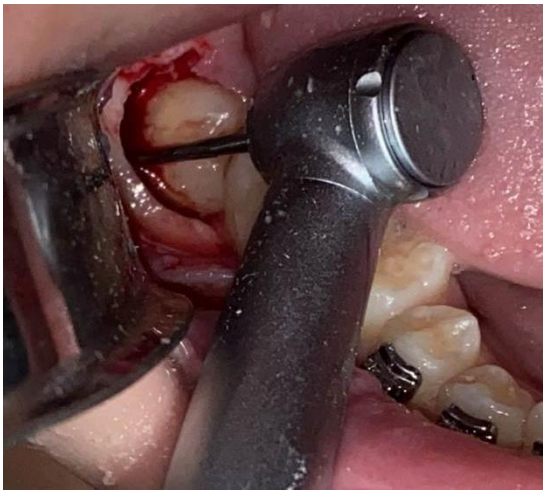

Figura 7 - Caneleta Vestibular - *Fonte: Autoria própria*

Após a expansão alveolar provocada pela canaleta vestibular, fizemos uma odontossecção. A odontosecção foi feita no sentido longitudinal, separando as partes mesial e distal do dente 48. Iniciamos na porção vestibular do dente e caminhamos em direção a

porção lingual (figura 8 A, B), o procedimento de odontosecção foi feita lenta e constante com irrigação abundante, durante o processo não rompemos a superfície lingual, deixando assim um fragmento de coroa não seccionado, para fazermos a clivagem, desta forma evitamos que a broca lesione os tecidos linguais (nervo lingual).

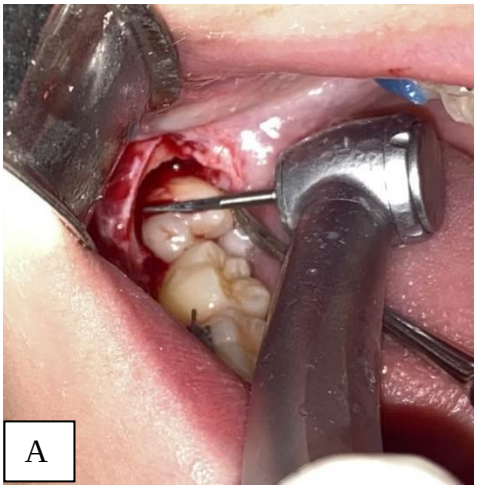

Figura 8 A – Odontosecção iniciando na porção vestibular. - *Fonte: Autoria própria*

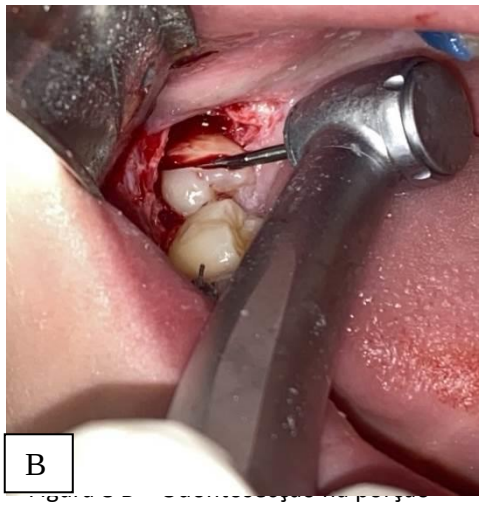

lingual sem sem o rompimento da superfície. - *Fonte: Autoria própria*

Utilizamos uma alavanca reta Seldin (figura 9) para fraturarmos o dente, por fim realizamos a avulsão da porção distal da coroa, dando espaço para que o elemento dentário gire para distal, conseguindo avulsionar o restante do dente (figura 10).

Figura 9 – Clivagem com alavanca Seldin. - *Fonte: Autoria própria*

Figura 10 – Avulsão completa do dente 48. - *Fonte: Autoria própria*

Após a avulsão completa, usamos a cureta de luccas para removermos os debris (destroços ósseos), em sequência irrigamos com soro fisiológico (figura 11)

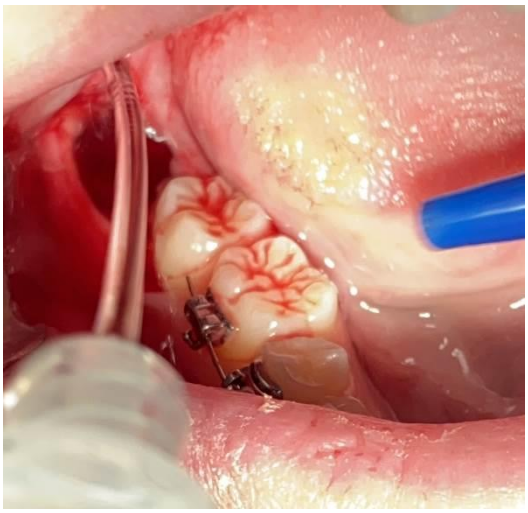

Figura 11 – Irrigação com soro fisiológico.
- *Fonte: Autoria própria*

Para finalizarmos o procedimento cirúrgico realizamos uma sutura contínua festonada (figura 12 A, B), utilizamos porta agulha Mayo e fio de sutura 4.0 seda (Agulha para sutura odontológica com fio de seda, Technew, Brasil)

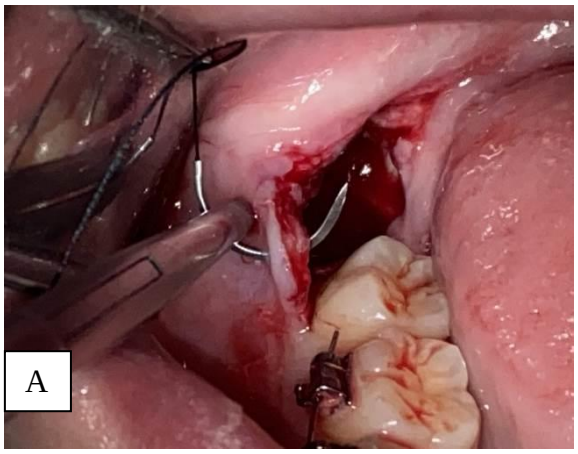

Figura 12. A - Início da sutura continua festonada. - Fonte: Autoria própria

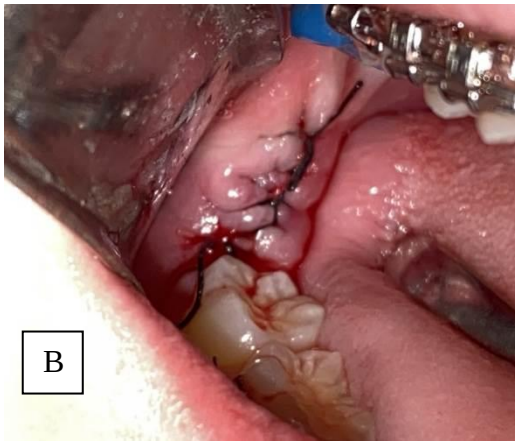

Figura 12. B - Fim de sutura continua festonada. - *Fonte: Autoria própria*

Após a intervenção cirúrgica, foi passado a pacientes os medicamentos: Amoxicilina 500 mg (antibiótico) 1 comprimido de 8 em 8 horas por 7 dias, Profenid (antiflamatorio) 100 mg de 12 em 12 horas por 3 dias, Dipirona (analgésico) 500 mg de 6 em 6 horas ou em caso de dor, e por fim Dexametasona (corticoide) 4 mg de 12 em 12 horas por 3 dias.

Paciente retornou após 7 dias com a cicatrização satisfatória, sem nenhuma queixa. Após esse tempo foi realizado a remoção da sutura.

3 – Discursão

Baseado nos estudos de Cardoso et all., (2012) [6] muitos pacientes recorrem ao cirurgião dentista com receio da possibilidade de desenvolver apenhamento nos incisivos inferiores, reabsorção do segundo molar, pressão comuns decorrente da erupção dos terceiros molares. Determinados profissionais indicam e realizam extrações do dente em questão independente da situação clínica, averiguando ser protocolo para prevenção das enfermidades provocadas pelo dente em questão. Alguns especialistas usam como meio de persuasão a confirmação da teoria averiguada (dor, apenhamento, absorção), consequentemente indicado sua extração. Salientamos que nos estudos de Goldberg, et all (1985)[7], Trismo, inchaço e dor são as complicações mais comuns após a remoção cirúrgica de um terceiro molar inferior impactado. Segundo Sursala et all., (2011) [8] as causas que levam ao paciente a hospitalizações e consequência graves são as infecções do sítio cirúrgico pois se não tratadas podem levar a abscessos dos espaços faciais [8]. Decorrente dos estudos de Bui et all., (2003) [9], as complicações da extração dos terceiros molares variam de 4,6 % a 30,9 % .

Devemos salientar que o sucesso de uma extração consiste em vários fatores, incluindo ele, a responsabilidade do profissional em desempenhar as técnicas corretas, dês de sua paramentação tanto do profissional quanto do paciente, até depois do pôs operatório. Outra fase importante é em relação ao paciente onde ele deve respeitar as corretas orientações do profissional, como uso de medicamentos. Outro princípio que é fundamental é o fechamento da cavidade após a extração alguns autores relatam sobre seu fechamento ou não, outros estudos já relatam que não há diferença. [10,11, 12]

As indicações e contraindicações da extração do terceiro molar é dependente de uma boa avaliação e indicação, determinados profissionais pregam o monitoramento do dente em questão em quanto outros indicam sua extração independente do motivo, relatando apenas como medida preventiva, esta ambiguidade entre os profissionais acabam causando conflito no ramo odontológico. O insucesso da extração cirúrgica majoritariamente é de responsabilidade do Cirurgião por motivos de incapacitação profissional, sendo por falta de conhecimento da técnica ou desleixo com o ambiente cirúrgico

4 – Conclusão

Conclui-se que existe uma ambiguidade para as extrações de terceiros molares. Sendo que cabe ao cirurgião dentista uma indicação soberana e conclusiva oriundos dos estudos científicos e de sua moral a referente do que ser melhor para o paciente.

5 – Referências Bibliográficas:

1. Hatami, A., & Dreyer, C. (2019). The extraction of first, second or third permanent molar teeth and its effect on the dentofacial complex. *Australian dental journal*, *64*(4), 302–311. https://doi.org/10.1111/adj.12716

2. Kautto, A., Vehkalahti, M. M., & Ventä, I. (2018). Age of patient at the extraction of the third molar. *International journal of oral and maxillofacial surgery*, *47*(7), 947–951. https://doi.org/10.1016/j.ijom.2018.03.020

3. Ghaeminia, H., Nienhuijs, M. E., Toedtling, V., Perry, J., Tummers, M., Hoppenreijs, T. J., Van der Sanden, W. J., & Mettes, T. G. (2020). Surgical removal versus retention for the management of asymptomatic disease-free impacted wisdom teeth. *The Cochrane*

4. Mettes, T. G., Nienhuijs, M. E., van der Sanden, W. J., Verdonschot, E. H., & Plasschaert, A. J. (2005). Interventions for treating asymptomatic impacted wisdom teeth in adolescents and adults. *The Cochrane database of systematic reviews*, (2), CD003879. https://doi.org/10.1002/14651858.CD003879.pub2

5. Riley DS, et al. CARE guidelines for case reports: explana-tion and elaboration document. J Clin Epidemiol. 2017. pii: S0895-4356(17)30037-9. doi: 10.1016/j.jclinepi.2017.04.02.

6. Cardoso, R. M., Cardoso, R. M., Cardoso, R. M., & Medeiros, M. A. Q. B. D. (2012). O dilema do cirurgião-dentista na decisão da extração dos terceiros molares. *Odontologia Clínico-Científica (Online)*, *11*(2), 103-108.

7. Goldberg, M. H., Nemarich, A. N., & Marco, W. P., 2nd (1985). Complications after mandibular third molar surgery: a statistical analysis of 500 consecutive procedures in private practice. *Journal of the American Dental Association (1939)*, *111*(2), 277–279. https://doi.org/10.14219/jada.archive.1985.0098

8. Susarla, S. M., Sharaf, B., & Dodson, T. B. (2011). Do antibiotics reduce the frequency of surgical site infections after impacted mandibular third molar surgery?. *Oral and maxillofacial surgery clinics of North America*, *23*(4), 541–vi. https://doi.org/10.1016/j.coms.2011.07.007

9. Bui, C. H., Seldin, E. B., & Dodson, T. B. (2003). Types, frequencies, and risk factors for complications after third molar extraction. *Journal of oral and maxillofacial surgery : official journal of the American Association of Oral and Maxillofacial Surgeons*, *61*(12), 1379–1389. https://doi.org/10.1016/j.joms.2003.04.001

10. Sisk, A. L., Hammer, W. B., Shelton, D. W., & Joy, E. D., Jr (1986). Complications following removal of impacted third molars: the role of the experience of the surgeon. *Journal of oral and maxillofacial surgery : official journal of the American Association of Oral and Maxillofacial Surgeons*, *44*(11), 855–859. https://doi.org/10.1016/0278-2391(86)90221-1

11. Chaudhary, M., Singh, M., Singh, S., Singh, S. P., & Kaur, G. (2012). Primary and secondary closure technique following removal of impacted mandibular third molars: A comparative study. *National journal of maxillofacial surgery*, *3*(1), 10–14. https://doi.org/10.4103/0975-5950.102141

12. Pachipulusu, P. K., & S, M. (2018). Comparative study of primary and secondary closure of the surgical wound after removal of impacted mandibular third molars. Oral and maxillofacial surgery, 22(3), 261–266. https://doi.org/10.1007/s10006-018-0696-8

ENXERTO CONJUNTIVO GENGIVAL – RELATO DE CASO

Ana Carolina BOCHT[1], ELIAS DARUIS ASSAD NETO[2]**,** Aline Manhães PESSANHA[2], Sarah Saraiva SORRENTINO[2]**,** Diogo Elias MIQUILITO[2]

[1]Discente de graduação do curso de odontologia da Universidade Iguaçu – Campus V. Itaperuna/RJ, Brasil.
[2]Docente do curso de odontologia da Universidade Iguaçu – Campus V. Itaperuna/RJ, Brasil.

*Autor para correspondência. anacarolinabocht@gmail.com

RESUMO

A realização de enxerto de tecido conjuntivo gengival tem sido um tratamento muito utilizado para conferir função e estética em casos de recessão gengival. Mediante a isso, o objetivo do estudo foi apresentar a técnica de enxerto de tecido conjuntivo subepitelial para proporcionar estética e qualidade de vida. Paciente, 40 anos de idade, sexo feminino, compareceu a Clínica Odontológica Integrada, queixando-se de estética e muita sensibilidade nos dentes. Com base no exame clínico e análise radiográfica contatou-se necessidade de realizar nos dentes 13 ao 16 enxerto conjuntivo gengival obtido do palato com finalidade estética e terapêutica. A técnica de cirurgia plástica periodontal empregada foi efetiva no tratamento, tendo em vista que a sequência clínica foi adotada corretamente. Nessa perspectiva, conclui-se que a reabilitação através de enxerto conjuntivo gengival é uma alternativa muito eficiente no tratamento de recessões gengivais.

Palavras Chave: Estética; Recessão Gengival; Odontologia

ABSTRACT

Gingival connective tissue grafting has been a widely used treatment to provide function and esthetics in cases of gingival recession. Therefore, the aim of the study was to present the technique of subepithelial connective tissue graft to provide esthetics and quality of life. Patient, 40 years old, female, attended the Integrated Dental Clinic, complaining of esthetics and a lot of sensitivity in the teeth. Based on the clinical examination and radiographic analysis, it was necessary to perform a gingival connective graft obtained from the palate in teeth 13 to 16 for aesthetic and therapeutic purposes. The periodontal plastic surgery technique used was effective in the treatment, considering that the clinical sequence was correctly adopted. From this perspective, it is concluded that rehabilitation through gingival connective graft is a very efficient alternative in the treatment of gingival recessions.

Key Words: Esthetics; Gingival Recession; Dentistry;

3 – Introdução

A recessão ou retração gengival, se apresenta como um problema periodontal comum que se inicia lentamente, acometendo um dente ou vários ao mesmo tempo[1]. A estética sendo um pilar essencial na Odontologia tornou o enxerto de tecido conjuntivo a técnica de enxerto de gengiva frequentemente usada para o tratamento de o inchaço gengival e/ou exposição da raiz[2].

O deslocamento da margem da gengiva em direção ao ápice da raiz do dente expõe a região, facilitando o surgimento de problemas como a sensibilidade dentária[3]; por conseguinte, o uso do enxerto de tecido conjuntivo como fonte doadora para cobertura radicular, promove ganho clínico de inserção[4].

Interpreta-se como fator insipiente a cobertura radicular da área, à vista disso, a espessura e a qualidade do tecido local é modificada por meio cirúrgico; estudos apontaram resultados satisfatórios com a utilização de enxertos conjuntivos para a extensão da faixa de gengiva queratinizada[5].

Tendo em vista os aspectos observados, o objetivo da análise foi relatar a técnica cirúrgica utilizada para o tratamento de recessão gengival em um paciente com queixa de sensibilidade dentária e estética insatisfatória.

4 – Relato de caso

Considerações éticas: Toda descrição desse relato de caso está baseada nas diretrizes do *CARE guideline*[6]. O Comitê de Ética da Universidade Iguaçu – Campus V, instituição na qual o paciente foi atendido, dispensa a submissão para aprovação por tratar-se de pesquisa de caso clínico. O paciente assinou e concordou com o Termo de Consentimento Livre e Esclarecido.

Paciente, 40 anos de idade, sexo feminino, compareceu a Clínica Odontológica Integrada, queixando-se de estética e muita sensibilidade nos dentes. Seu histórico médico não é relevante para esse relato. Foi observado durante o exame clínico que a paciente apresentava recessões gengivais nos dentes 13 ao 16 (canino superior direito ao primeiro molar superior direito) (figura 1). Após exame clínico e análise de radiografia panorâmica, contatou-se necessidade de realizar nos dentes 13 ao 16 enxerto conjuntivo gengival obtido do palato com finalidade estética e terapêutica.

Após preparação da mesa cirúrgica (figura 2), realizou-se a técnica anestésica de Bloqueio do Nervo Alveolar Superior Médio (figura 3) para anestesiar a região dos dentes 13 ao 15, e posterior técnica do Bloqueio do Nervo Alveolar Superior Posterior para anestesiar o dente 16, e na sequência realizou-se anestesia infiltrativa no palato – em ambas as técnicas foi utilizado anestésico lidocaína 3% com Norepinefrina (Lidostesim 3%, DLA, Brasil).

Figura 1: Aspecto clínico inicial. Fonte: autoria própria.

Figura 2: Mesa cirúrgica. Fonte: autoria própria.

Figura 3: Técnica anestésica de Bloqueio do Nervo Alveolar Superior Médio.
Fonte: autoria própria.

Posteriormente, foi realizada incisão intrasulcular com uma microlâmica (Bisturi Micro Cirurgia Nº1, Thimon, Brasil) nos dentes 12 ao 16 de modo que as papilas ficaram íntegras (figura 4). Na sequência, com o instrumento tunelizador (Bisturi de Tunelização Nº3, Thimon, Brasil) criou-se um túnel supraperiósteo (figura 5) e posterior retalho parcial em toda região atingindo a base das papilas. Após constatação que o retalho estava ideal, iniciou-se a preparação para remoção de enxerto de tecido conjuntivo do palato por meio de incisão única com lâmina 15C (figura 6).

Figura 4: Incisão intrasulcular com microlâmina. Fonte: autoria própria.

Figura 5: Técnica de Tunelização. Fonte: autoria própria.

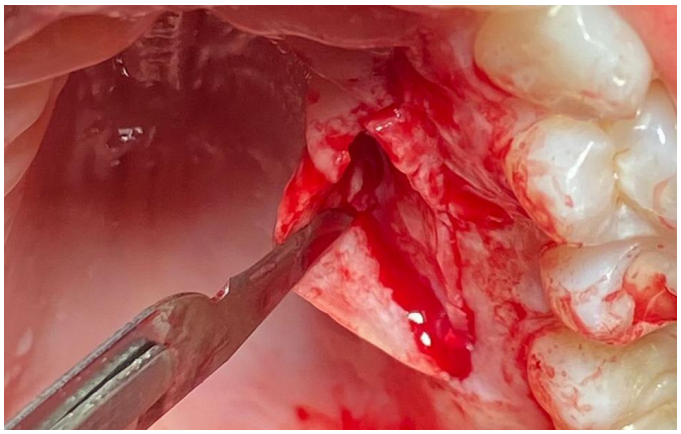

Figura 6: Remoção de tecido conjuntivo do palato. Fonte: autoria própria.

Na sequência o fragmento de tecido foi posicionado na região dos dentes 12 ao 16 e foi possível constatar que sua dimensão era ideal àquela área (figura 7). Posteriormente, realizou-se no palato a técnica de sutura em X contínuo (figura 8).

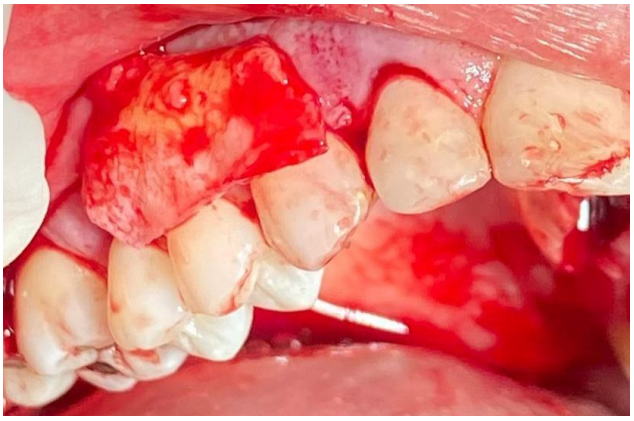

Figura 7: Análise do fragmento de tecido conjuntivo. Fonte: autoria própria.

Figura 8: Sutura em X Contínuo. Fonte: autoria própria.

Para realizar o enxerto de tecido conjuntivo, o fio de sutura 4.0 foi interposto entre as papilas (figura 9A) para posterior colocação do tecido com auxílio do instrumento tunelizador (Bisturi de Tunelização Nº3, Thimon, Brasil) (figura 9B).

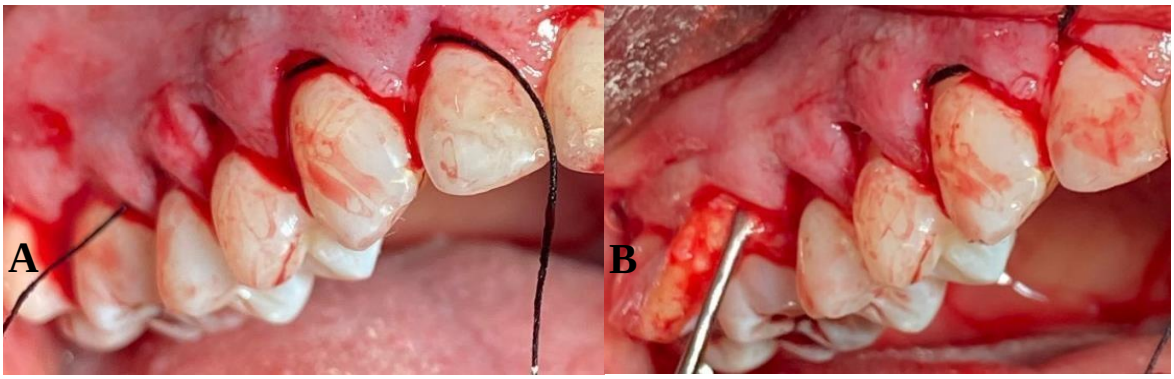

Figura 9: Inserindo o tecido conjuntivo. A: Fio de sutura interposto nas papilas. B: Introduzindo o tecido com auxílio do tunelizador. Fonte: autoria própria.

Com intuito de posicionar o fio de sutura para aplicar a técnica do colcheiro vertical realizou-se condicionamento adequado da superfície envolvida com ácido fosfórico 37% (Condac37, FGM, Brasil) (figura 10), seguido de adesivo universal (Ambar Universal APS, FGM, Brasil) para posterior aplicação de resina composta fotoativada cor OA2 (Resina Wave Flow OA2, SDI, Austrália) nos dentes 13, 14 e 15. A figura 11 evidencia o resultado clínico imediato.

Figura 10: Condicionamento dos dentes 13, 14 e 15 com ácido fosfórico 37%. Fonte: autoria própria.

Figura 11: Resultado clínico imediato. Fonte: autoria própria.

5 – Discussão

As recessões gengivais podem ser tratadas com intervenção cirúrgica periodontal por meio de enxerto de tecido conjuntivo subgengival, tal como os estudos de Guimarães et al.,(2021)[7] nos instrui, e com base nele, nos propomos a investigar se o enxerto de tecido conjuntivo seria viável para o recobrimento radicular do caso em questão. Após a realização do procedimento constatamos a veracidade da referida técnica, pois foi muito eficaz.

A literatura demonstra que em alguns casos pode ser necessário um tratamento interdisciplinar em retrações gengivas, visto que por apresentarem etiologia multifatorial podem estar associadas às lesões cervicais não cariosas, sendo necessário realizar restaurações em resinas compostas e por vezes o tratamento ortodôntico para corrigir o posicionamento[8].

Além disso, para adotar a intervenção terapêutica adequada o cirurgião-dentista habilitado deve considerar que cada planejamento deve ser baseado na etiologia da recessão, o que implica em uma conduta singular[9]. Em casos específicos, pode ser necessário realizar a exodontia e posterior implante com carga imediata, o que acontece mais em regiões estéticas considerando a queixa principal do paciente[10].

Especulamos que o enxerto de tecido conjuntivo subepitelial tenha sido a decisão correta de tratamento para o presente caso, já que a técnica possibilita ganhos de tecido queratinizado em pacientes com recessões gengivais e apresenta resultados clínicos mais duradouros[11].

Nessa conjuntura, atingimos o sucesso no tratamento proposto pois todas as decisões e etapas clínicas foram pensadas a partir da literatura científica e do perfil individual do paciente. Consoante a isso, sugerimos novas pesquisas que realizem o acompanhamento de pacientes submetidos a essa intervenção cirúrgica em períodos mais extensos.

6 – Conclusão

Desse modo, concluímos que o enxerto de tecido conjuntivo gengival parece ser uma conduta clínica eficaz em recessões gengivais quando empregado corretamente.

Referências Bibliográficas:

1. Baker, P. (2019). Gingival Recession—Causes and Management. *Primary dental journal*, *8*(4), 40-47.

2. Chan, H. L., Chun, Y. H., MacEachern, M., & Oates, T. W. (2015). DOES GINGIVAL RECESSION REQUIRE SURGICAL TREATMENT?. Dental clinics of North America 59(4), 981–996.

3. Cairo F. (2017). PERIODONTAL PLASTIC SURGERY OF GIGIVAL RECESSIONS AT SINGLE AND MULTIPLE TEETH. Periodontology 2000, 75(1), 296–316.
4. Rodrigues, D. C., Alves, R., & Segundo, T. K. (2010). Emprego do enxerto de tecido conjuntivo subepitelial no recobrimento radicular. RGO. Revista Gaúcha de Odontologia, 58(1), 115-118.
5. Karthikeyan, B. V., Khanna, D., Chowdhary, K. Y., & Prabhuji, M. L. (2016). THE VERSATILE SUBEPITHELIAL CONNECTIVE TISSUE GRAFT: A LITERATURE UPDATE. General dentistry, 64(6), e28–e33.
6. Riley DS, et al. CARE guidelines for case reports: explana-tion and elaboration document. J Clin Epidemiol. 2017. pii: S0895-4356(17)300379. doi: 10.1016/j.jclinepi.2017.04.02.
7. Guimarães, G., Romano, T. G., de Nardo, A. P., & Aleixo, R. Q. (2021). ENXERTO DE TECIDO CONJUNTIVO SUBEPITELIAL PARA O TRATAMENTO DA RECESSÃO GENGIVAL CLASSE II. Saber Científico (1982-792X), 1(1), 84-94.
8. Valério, C. O. N., Souza, G. F. M. D., & Feitosa, D. D. S. (2013). TRATAMENTO INTERDISCIPLINAR DE RETRAÇÃO GENGIVAL: RELATO DE CASO. Revista de Cirurgia e Traumatologia Buco-maxilo-facial, 13, 01-58.
9. Queiroz, A. A., Camilo, L. F., & Silva, J. P. P. (2019). ENXERTO DE TECIDO CONJUNTIVO PARA TRATAMENTO DE RECESSÕES PERIODONTAIS: UM RELATO DE CASO. REVISTA SAÚDE MULTIDISCIPLINAR, 5(1).
10. Pereira, É. P. S., & Sant'Ana, L. L. P. (2018). Implante imediato em área estética com grande recessão gengival: relato de caso. ID on line REVISTA DE PSICOLOGIA, 12(42), 907-918.
11. Costa, L., do Carmo, R. C., da Silva Sousa, Z., Nogueira, J. E. S., Brandão, M. I. P., Botão, M. S., ... & Guimarães, M. V. (2021). Enxerto de tecido conjuntivo para recobrimento radicular de recessão gengival em paciente com fenótipo periodontal fino e pós-tratamento ortodôntico: relato de caso. Brazilian Journal of Development, 7(5), 51900-51917.

UTILIZAÇÃO DO MARPE COMO APOIO PARA A DISTALIAÇÃO E INTRUSÃO APÓS A EXPANÇAO RÁPIDA DA MAXILA – RELATO DE CASO.

Roger O. CASSINI[1], Kleber Pontes FIGUEIREDO[2], Vanessa Turetta MORAES[2], Horácio Pompei FILHO[2]

[1] Discente em Odontologia Universidade Iguaçu – Campus V. Itaperuna/RJ, Brasil.
[2] Docente de Odontologia. Universidade Iguaçu – Campus V. Itaperuna/RJ, Brasil.

*Autor para correspondência: rogercassini29@hotmail.com.br

RESUMO
Para a expansão rápida da maxila o ortodontista utiliza os disjuntores palatino, que são parafusos fixados aos dentes, como o Hirax, ou ao osso do palato pelos minis parafusos e aos dentes como o MARPE. Em muitos casos jovens e adultos necessitam da intervenção cirúrgica para a disjunção, mas a literatura tem relatado sobre a disjunção, mesmo em adultos, sem intervenção cirúrgica, com auxílio do MARPE, devido a sua ancoragem esquelética. O dispositivo MARPE está ancorado ao osso do palato com dispositivos de ancoragem temporária os miniimplantes, o que resulta em uma maior expansão ortopédica do arco superior. O objetivo deste trabalho foi relatar a utilização do MARPE, pos disjunção, como ancoragem para distalização do segmento anterior de um paciente com 19 anos de idade sexo masculino que procurou a clinica de odontologia da UNIG para fins estéticos. Foram utilizados parafusos extra alveolares por vestibular e o MARPE por lingual, exercendo assim, um binário de força para a retração.

Palavra Chave: Expansão rápida da maxila assistida por mini-implantes. Técnica de expansão palatina. Paciente jovem.

ABSTRACT
For rapid maxillary expansion, orthodontists use palatal circuit breakers, which are screws fixed to the teeth, such as Hirax, or to the palate bone by mini screws and to teeth such as MARPE. In many cases, young people and adults need surgical intervention for the disjunction, but the literature has reported on the disjunction, even in adults, without surgical intervention, with the aid of MARPE, due to its skeletal anchorage. The MARPE device is anchored to the palate bone with temporary anchoring devices for mini-implants, which results in greater orthopedic expansion of the upper arch. The objective of this study was to report the use of MARPE, after disjunction, as an anchorage for distalization of the anterior segment of a 19-year-old male patient who sought the dentistry clinic at UNIG for aesthetic purposes. Extra alveolar screws were used for buccal and MARPE for lingual, thus exerting a torque force for retraction.

Key Words: Rapid maxillary expansion assisted by mini-implants. Palatal expansion technique. Young patient.

1 – Introdução

Expansão rápida da maxila ou disjunção palatina é um recurso muito utilizado em ortodontia para aumentar a largura entre molares da maxila. É indicada para pacientes portadores de mordida cruzada posterior uni ou bilateral, respiradores bucais entre outros[1].

A literatura tem mostrado que em pacientes adultos e adultos jovens, já existe a necessidade de se fazer uma disjunção cirúrgica, em função disto, pacientes adultos usualmente optam em não fazer a disjunção palatina, por ser uma intervenção cirúrgica[2]. Atualmente com o advento dos miniparafusos, é possível fazer a disjunção sem cirurgia, mesmo em pacientes adultos, com auxilio do MARPE, que é um parafuso expansor fixadoaos dentes e ao palato por miniparafusos, gerando uma ancoragem esquelética.

Os tratamentos de rápida expansão maxilar (RME) vêm sendo bastante utilizados em pacientes adultos e bastantes utilizados nos dias de hoje, onde o estágio da maturação do palato está em um nível esquelético bem avançado[3]. Utilizando a técnica de MARPE, podem-se separar as duas metades da maxila remodelando o osso palatino e as suturas intermaxilares mesmo com a alta complexidade entre a articulação dos ossos palatinos e esfenoide[4].

A um interesse crescente da literatura cientifica nessa técnica, pois os pacientes submetidos ao MARPE apresentam uma abertura da maxila em 86% dos casos[5], sendo que ainda existe relato do MARPE sendo utilizado como apoio esquelético para distalização e intrusão, pois oferecem uma força palatina para formação de um binário, juntamente com as forças vestibulares aumentando a previsibilidade destes movimentos.

O objetivo do presente estudo é relatar um caso clínico, onde foi utilizado o MARPE como ancoragem palatina para a distalização dos dentes da maxila.

2- Relato de caso

Considerações Éticas: Toda a descrição deste relato de caso está baseada nas diretrizes do CARE guideline (RILEY et al., 2017). O comitê de Ética da Universidade Iguaçu – Campus V, instituição na qual o paciente foi atendido, dispensa a submissão para aprovação por tratar-se de pesquisa de caso clínico. A paciente assinou e concordou com o Termo de Consentimento Livre e Esclarecido.

Paciente, 19 anos de idade, sexo masculino, compareceu a clínica de especialização de ortodontia, na qual procurava o tratamento para fins estéticos e funcionais. Todo o seu histórico medico não é relevante para esse relato.

Verificamos que o paciente já utilizava o aparelho disjunto MARPE com os mini-implantes a cerca de 9 meses e estava em tratamento ortodôntico a quase 3 anos (figura 1). Assim, foi feito antissepsia intraoral com clorexidina 0,12%, a anestesia foi realizada (figura 2) e a mesa foi preparada para que prosseguisse para instalação do mini parafuso Ortodôntico para Ancoragem Absoluta 37.10.201 (Morelli brasil) com inserção sentido horário (figura 3).

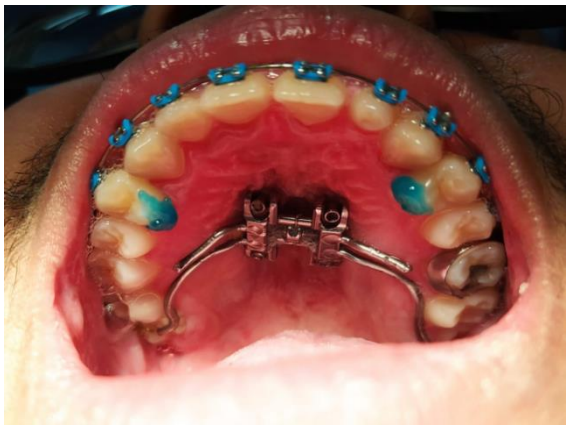

Figura 1: técnica de MARPE já instalada no paciente. Fonte: autoria própria

Figura 2: técnica de anestesia infiltrativa terminal. Fonte: autoria própria.

Figura 3: mesa com os miniparafusos. Fonte: autoria própria.

Após a preparação da mesa e o paciente já anestesiado, A colocação do miniparafuso começa em 90° graus, e no mesmo momento que começa a perfuração da cortical óssea começa uma inclinação do parafuso terminando em 70° graus (figura 4). Com isso o parafuso ficara fora da raiz dando assim uma ancoragem bircotical, na região de crista infrazigomática. O miniparafuso de 14 mm foi instalado totalmente na crista infra zigomática (figura 5). O mesmo se insere na junção da gengiva inserida e mucosa móvel entre o primeiro e segundo

molares. A colocação do parafuso começa em 90° graus, e no momento em que ha a perfuração da cortical óssea começa uma inclinação do parafuso terminando em 70° graus.

Figura 4: inserção do miniparafuso. Fonte: autoria própria.

Figura 5: miniparafuso já instalado. Fonte: autoria própria.

Toda essa inclinação final de 70° graus e para que o miniparafuso fique fora da raiz e possibilite a movimentação dentária sem o contato do parafuso com a raiz durante a distalização, assim foi adicionado um elástico do parafuso ao primeiro pré molar, gerando um componente de força vestibular (figura 6) que será auxiliando pela força aplicada na palatina, apoiada no MARPE. Foram colocados dois botões na palatina dos primeiros pré-molares esquerdo e direito realizando o binário, favorecendo a previsibilidade da distalização da arcada por esta mecanica (figura 7).

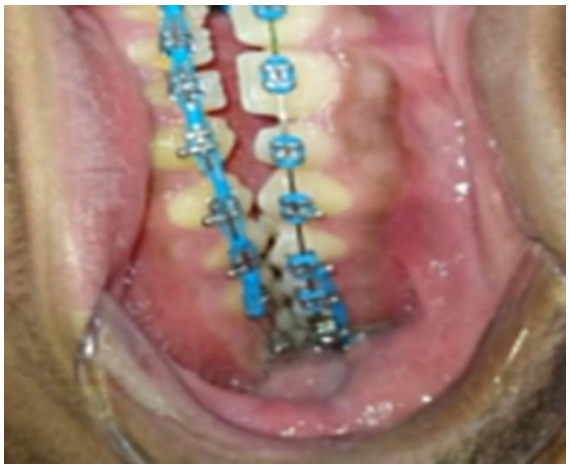

Figura 6: força aplicada pela vestibular. Fonte: autoria própria.

Figura 7: força aplicada na palatina. Fonte: autoria própria.

3- Discussão

No caso clínico apresentado, o paciente não teria condições financeiras para passar por uma intervenção cirúrgica e então, seria necessária uma técnica de rápida expansão e distalização da maxila. De acordo com Mehta S et.al.,(2021)[11] o dispositivo MARPE está ancorado ao osso do palato com dispositivos de ancoragem temporária os miniimplantes, o que resulta em uma maior expansão ortopédica do arco superior. Conforme o dispositivo de expansão é ativado ao longo do tratamento o arco maxilar se expande, o que resulta na abertura da sutura palatina mediana.

Brunetto et.al., (2017)[8] relatou sobre a possibilidade da distalização e intrusão após uma rápida expansão de maxila com a técnica do MARPE, pois, possui uma eficiência ortopédica sem efeitos colaterais dento alveolares.

Khanehmasjedi et. Al., (2020)[9] afirmam que o mini-implante do palato médio pode ser usado com grande sucesso para retração e intrusão de dentes anteriores, distalização e protração dos dentes superiores posteriores. Além disso, isso tornou possível induzir

movimentos dentários que eram impossíveis ou, na melhor das hipóteses, difíceis com o convencional.

O deslocamento da arcada do paciente em questão, foi determinada pelo o uso do MARPE como apoio e os elásticos para causar a força juntamente com os miniparafusos na região vestibular, fizeram com que a força fosse distribuída igualmente por vestibular e lingual dos dentes, aumentando a previsibilidade da distalização e intrusão. Kawamura et.al., (2020)[10] apresentou resultados satisfatórios com esses fatores, em situações clínicas, utilizando várias forças na cavidade oral, tais como forças da dentição mandibular, bochecha e lábios.

4- Conclusão

É possível utilizar o MARPE, para outras aplicações além da disjunção palatina, devido a robusta ancoragem esquelética fornecida pelo expansor do palato, gerando novas possibilidades mecânicas para o tratamento de uma ampla gama de maloclusões.

Referencias Bibliográficas:

1. McNamara JA. Deficiência transversa maxilar. Am J Orthod DentofacialOrthop. Maio de 2000; 117 (5): 567-70.

2. Da Silva Filho OG, de Freitas SF, Cavassan Ade O. Prevalência de oclusão normal e má oclusão em escolares da cidade de Bauru (São Paulo). Parte I: Relação sagital [Prevalence of normal occlusion and malocclusion in Bauru (Sao Paulo) students. 1. Sagittal relation]. Rev Odontol Univ Sao Paulo. 1990 Apr-Jun;4(2):130-7. Portuguese. PMID: 2135343.

3. Haas AJ. The Treatment of Maxillary Deficiency by Opening The Midpalatal Suture. Angle Orthod. 1965 Jul;35:200-17. doi: 10.1043/0003-3219(1965)035<0200:TTOMDB>2.0.CO;2. PMID: 14331020.

4. Melsen, B., & Melsen, F. (1982). The postnatal development of the palatomaxillary region studied on human autopsy material. American Journal of Orthodontics, 82(4), 329–342. doi:10.1016/0002-9416(82)90467-5

5. Lee KJ, Park YC, Park JY, Hwang WS. Miniscrew-assisted nonsurgical palatal expansion before orthognathic surgery for a patient with severe mandibular prognathism. Am J Orthod Dentofacial Orthop. 2010 Jun;137(6):830-9. doi: 10.1016/j.ajodo.2007.10.065. PMID: 20685540.

6. Choi, S.-H., Shi, K.-K., Cha, J.-Y., Park, Y.-C., & Lee, K.-J. (2016). Nonsurgical miniscrew-assisted rapid maxillary expansion results in acceptable stability in young adults. The Angle Orthodontist, 86(5), 713–720. doi:10.2319/101415-689.1

7. Carlson C, Sung J, McComb RW, Machado AW, Moon W. Microimplant-assisted rapid palatal expansion appliance to orthopedically correct transverse maxillary deficiency in an adult. Am J Orthod Dentofacial Orthop. 2016 May;149(5):716-28. doi: 10.1016/j.ajodo.2015.04.043. PMID: 27131254.

8. Brunetto DP, Sant'Anna EF, Machado AW, Moon W. Non-surgical treatment of transverse deficiency in adults using Microimplant-assisted Rapid Palatal Expansion (MARPE). Dental Press J Orthod. 2017 Feb;22(1):110-125. doi: 10.1590/2177-6709.22.1.110-125.sar. PMID: 28444019; PMCID: PMC5398849.

9. Khanehmasjedi M, Bagheri S, Rakhshan V, Hasani M. Characteristics and Dynamics of Full Arch Distalization Using Transpalatal Arches with Midpalatal and Interradicular Miniscrews as Temporary Anchorage Devices: A Preliminary Finite Element Analysis. Int J Dent. 2020 Dec 18;2020:6648526. doi: 10.1155/2020/6648526. PMID: 33381182; PMCID: PMC7765728.

10. Kawamura J, Park JH, Kojima Y, Tamaya N, Kook YA, Kyung HM, Chae JM. Biomechanical analysis for total mesialization of the maxillary dentition: A finite element study. Am J Orthod Dentofacial Orthop. 2021 Jun;159(6):790-798. doi: 10.1016/j.ajodo.2020.02.021. Epub 2021 Mar 15. PMID: 33736907.

11. Mehta S, Wang D, Kuo CL, Mu J, Vich ML, Allareddy V, Tadinada A, Yadav S. Long-term effects of mini-screw-assisted rapid palatal expansion on airway. Angle Orthod. 2021 Mar 1;91(2):195-205. doi: 10.2319/062520-586.1. PMID: 33315060; PMCID: PMC8028479.

O IMPACTO DA MICROABRASÃO NO TRATAMENTO DE FLUOROSE DENTÁRIA ASSOCIADA AO CLAREAMENTO DENTAL EXTERNO-RELATO DE CASO

Eduarda R. A. FERNANDES[1], Elissa Almeida **ROCHA**[2], Rosa Maria de Vasconcelos **MACIEL**[2], Renato Lenoir **MARTINEZ**[2]

[1]Discente do curso de Odontologia Universidade Iguaçu – Campus V. Itaperuna/RJ, Brasil.
[2]Docente do curso de Odontologia Universidade Iguaçu – Campus V. Itaperuna/RJ, Brasil.

*Autor para correspondência. rdudinha2@gmail.com

RESUMO

A fluorose dentária é uma anomalia do desenvolvimento que afeta a aparência estética dos dentes, causada pelo consumo excessivo de flúor, ocasionando manchas superficiais e irregularidades do esmalte, estudos mostram que o tratamento alternativo da microabrasão de esmalte associado ao clareamento dental externo proporciona uma melhora satisfatória, na qual tem sido muito procurado na atual odontologia conservadora, uma vez que os materiais e técnicas adotadas se aperfeiçoaram. Mediante a isso, o objetivo desse estudo foi apresentar uma reabilitação estética dos dentes com fluorose leve.Paciente, 24 anos de idade, sexo masculino, compareceu a Clínica Odontológica Integrada da Universidade Iguaçu – Campus V, queixando-se da estética do seu sorriso. Foi feito uma avaliação inicial, constatou-se a coloração amarelada dos seus dentes e da presença de machas, na qual, teve a necessidade de realizar a microabração de esmalte associado ao clareamento, a fim de restabelecer a estética e proporcionar melhor qualidade de vida ao paciente. O procedimento adotado foi crucial para o resultado satisfatório, uma vez que a conduta clínica foi idealizada para promover o bem-estar do paciente. Dessa forma, conclui-se que a reabilitação estética do sorriso do paciente com os tratamentos alternativos parece ser uma alternativa eficaz e satisfatória.

Palavras chave: Fluorose dentária; Microabrasão do esmalte; Clareamento dental

ABSTRACT

Dental fluorosis is a developmental anomaly that affects the aesthetic appearance of teeth, caused by excessive consumption of fluoride, causing surface stains and enamel irregularities, studies show that the alternative treatment of enamel microabrasion associated with external tooth whitening provides a satisfactory improvement , which has been much sought after in current conservative dentistry, since the materials and techniques adopted have improved. Therefore, the aim of this study was to present an aesthetic rehabilitation of teeth with mild fluorosis. A 24-year-old male patient attended

the Integrated Dental Clinic of the Iguaçu University – Campus V, complaining about the aesthetics of her smile. An initial evaluation was carried out, it was verified the yellowish color of his teeth and the presence of marks, in which he had the need to perform enamel microabrasion associated with whitening, in order to restore the aesthetics and provide better quality of life to the patient. The procedure adopted was crucial for the satisfactory result, since the clinical approach was designed to promote the patient's well-being. Thus, it is concluded that the aesthetic rehabilitation of the patient's smile with alternative treatments seems to be an effective and satisfactory alternative.

Keywords: Dental Fluorosis; Enamel microabrasion; Tooth whitening

1 – Introdução

A fluorose dentária se caracteriza pelo aparecimento de manchas brancas na forma de linhas finas, manchas grandes e opacas, além de sofrer alteração da cor dos dentes, dependendo da extensão e intensidade do caso clínico, causado por sucessivos exposições dentárias a altos níveis de flúor, resultando em uma diminuição do conteúdo mineral do esmalte e o aumento da porosidade[1].

Conforme a gravidade, a fluorose dentária tem um impacto negativo direto na qualidade social de vida[2,3]. Apesar de afetar a aparência dos dentes, água fluoretada e outras fontes de flúor, como creme dental com flúor são reconhecidos como uma estratégia de saúde pública importante e eficaz que pode prevenir e reduzir a incidência de cárie dentária, porém em excesso pode ocasionar defeitos no esmalte dentário[4-8].

O tratamento estético da fluorose do esmalte está diretamente relacionado à sua gravidade. Pacientes com fluorose leve ou muito leve que apresenta um quadro clínico que nem sempre afeta a qualidade de vida, podem receber tratamentos alternativos de micro abrasão do esmalte e clareamento dental, respectivamente, para remover e / ou disfarçar as manchas brancas[9,10].

A técnica da micro abrasão do esmalte é uma boa alternativa para tratamentos estéticos da fluorose dentária, pois apresenta pouco desgaste na estrutura dentária, restabelece a estética, não prejudica à polpa nem aos tecidos periodontais, não necessita de preparo cavitário, nem de material restaurador, e é de baixo custo[11]. Além disso o clareamento dental é associado para solucionar a desarmonia de cor existentes nos elementos dentais acometidos, na melhoria da estética e harmonia do sorriso[12].

Portanto, o objetivo do presente caso clínico foi demonstrar a recuperação estética de um caso leve de fluorose do esmalte submetido a técnica de micro

abrasão associada ao clareamento dental de consultório. Resultando em um método seguro, de fácil execução, eficaz e que não cause desconforto ao paciente, pois promove a melhora da aparência dos dentes, removendo a camada superficial de esmalte e devolvendo o sorriso do paciente.

2 – Relato de caso

Considerações Éticas :Toda descrição desse relato de caso está baseada nas diretrizes do CARE guideline[13]. O paciente assinou e concordou com o Termo de Consentimento Livre e Esclarecido.

Paciente, 24 anos de idade, sexo masculino, compareceu a Clínica Odontológica Integrada da Universidade Iguaçu – Campus V, queixando-se da estética do seu sorriso. Seu histórico médico não é relevante para esse relato. Após exame clinico e radiográfico, foi observado que o paciente é dentado completo, com dentes hígidos e periodonto saudável, entretanto, constatou-se a coloração amarelada dos seus dentes e da presença de diversas manchas brancas (figura 1).

Portanto, o plano de tratamento definido para o paciente foi a realização do clareamento dental pela técnica do consultório, sob o uso do agente clareador Whiteness HP Maxx 35% (FGM, Joinville SC, Brasil), associado à micro abrasão do esmalte com o produto Whiteness RM 6 % (FGM, Joinville SC, Brasil) nas faces vestibulares de incisivos, caninos e pré-molares de dentes superiores.

Inicialmente, foi realizado o registro inicial da cor, associado a fotografias. Em seguida, o protocolo estético com clareamento em consultório sob o uso do gel clareador em 2 sessões, com intervalo de 7 dias entre cada uma. Iniciou-se o procedimento com profilaxia com pedra pomes e água utilizando escova de Robinson (Microdont®, São Paulo, SP, Brasil).

Figura 1: Aspecto clínico inicial.

Fonte: autoria própria.

Foi feito a proteção da gengiva e papilas com barreira gengival fotopolimerizável 'Top dam' (FGM, Whiteness HP, Brasil), aplicou-se uma faixa cobrindo cerca de 0,5 mm da margem gengival e 0,1 a 0,2 mm da cervical dos dentes, foto polimerizando por 20 segundos a cada três dentes, protegendo do segundo pré-molar direito, dente 15, ao segundo pré-molar esquerdo superior, dente 25, e do primeiro pré-molar esquerdo, dente 35 ao primeiro pré molar direito inferior, dente 45.

Após a manipulação do gel clareador peróxido de hidrogênio a 35% (Whiteness HP, FGM, Brasil), na proporção do peróxido/espessante, 3x1, recomendada pelo fabricante, foi aplicado uma camada com espessura de 1,0mm sobre a face vestibular dos dentes, inclusive nas proximais, estendendo para a face incisal, por 15 minutos (figura 2). Durante esse período, foi feito movimentos por 3 vezes com o uso do microbrush para a liberação de bolhas de oxigênio geradas, melhorando o contato dente/gel clareador com a superfície dentária. O mesmo procedimento foi repetido mais 2x, totalizando 3 aplicações de 15 minutos cada. A cor do agente clareador vai se modificando durante sua reação, devido a liberação de oxigênio, permitindo acompanhar a ação do gel clareador. Logo em seguida, foi feita a remoção do agente clareador com uma cânula aspiradora, com a ajuda de gaze e por fim, lavagem com spray ar/ água, procedimento repetido após 15 minutos de cada etapa de aplicação. A segunda sessão do clareamento, foi realizado 7 dias após a primeira sessão (Figura 3).

Figura 2: Aplicação do gel para a realização do clareamento no consultório.
Fonte: autoria própria.

Figura 3: Clareamento dental finalizado.
Fonte: autoria própria.

Ao concluir o clareamento de consultório, iniciou-se a segunda etapa do tratamento com micro abrasão Whiteness RM 6% (FGM, Joinville, SC, Brasil) de acordo com as recomendações do fabricante.

Foram feitas doze aplicações do produto sobre as manchas somente na arcada superior, sendo cinco aplicações friccionadas manualmente com uma espátula de plástico por dez segundos, alternando com cinco aplicações com o uso de uma taça de borracha em baixa rotação, pelo mesmo tempo, e com velocidade reduzida (figura 4). A cada aplicação, o produto era removido com gaze molhada e jatos de água removendo todo o excesso (figura 5). Esse processo foi realizado em 2 sessões e suavizou as manchas, revelando que a indicação dessa técnica foi bem-sucedida.

Figura 4: Sequência da aplicação do gel para a microabrasão na arcada superior.
A- Com o uso de uma espátula de plástico. B- Com uso de uma taça de borracha.
Fonte: autoria própria.

Figura 5: Lavagens periódicas com jatos de água. Fonte: autoria própria.

Em seguida, foi realizado o polimento do esmalte com disco de feltro Diamond Flex e pasta de polimento Diamond Excel (FGM, Joinville, SC, Brasil) sendo imediatamente, lavado e seco. Após este procedimento o isolamento absoluto foi removido e o caso clínico foi finalizado (figura 6).

Figura 6: Aspecto final, logo após a realização do procedimento microabrasivo. Fonte: autoria própria.

Pode-se notar que os resultados alcançados após o final dos procedimentos permaneceram satisfatórios, com um alto índice de excelência estética e satisfação plena do paciente (Figura 7).

Figura 7: Aspecto final do esmalte após a microabrasão e clareamento dental. Fonte: autoria própria.

3 – Discussão

Baseado nos estudos segundo Croll et al.,(1989)[14], avaliou a possibilidade de reabilitar dentes com manchas fluoróticas, lesões hipoplásicas e irregularidades na textura do esmalte, pela técnica da microabrasão. A principal verificação após a conclusão do estudo foi abordagem técnica, uma alternativa essencial para solucionar o caso em evidência, tendo em vista a conduta clínica adotada de forma necessária[15].

Com o surgimento de uma odontologia conservadora, o grau de manchamento dental se tornou um fator determinante na escolha da técnica, por promover a estética através da microabrasão com associação ao clareamento dental externo[16]. Visto que suas vantagens apresentam resultados imediatos e permanentes, com desgaste mínimo do esmalte, não altera a vitalidade, não afeta o periodonto, e não há sensibilidade pós-operatória, além do tempo curto de tratamento[17-19].

Entre os tratamentos estéticos indicados, o clareamento tem a função de diminuir as manchas de fluorose e o substrato dental. O gel clareador tem por finalidade promover a homogeneização das diferenças cromáticas, havendo uma melhora na percepção da cor[20]. Ainda que o clareamento tenha promovido um equilíbrio entre as manchas de fluorose e a superfície do esmalte, essas ainda eram evidentes, sendo necessário uma segunda abordagem terapêutica com a técnica de microabrasão do esmalte[21].

A técnica de microabrasão do esmalte fundamentada por Croll et al.,(1986)[22], tem como finalidade expor uma camada de esmalte mais extensa e sadia por meio da ação de um gel formado por substâncias abrasivas e erosivas por meio de fricção ou utilização de instrumentos abrasivos. Além disso a pressão utilizada durante o procedimento de microabrasão é essencial para a remoção total do esmalte afetado, de forma que quanto maior for a pressão sob o esmalte, maior a quantidade de esmalte removido[23]. Além disso, o desgaste do esmalte durante a técnica de microabrasão associado ao clareamento dental pode otimizar os resultados obtidos[24].

No presente estudo atingimos resultado clínico eficaz e satisfatório em virtude da precisão das técnicas adotadas. Com isso, o sucesso através da conduta mencionada foi crucial para o alcance da melhoria da estética de dentes com fluorose leve. Assim, ressaltamos a necessidade de elaborar um planejamento

individualizado baseado nas particularidades de cada caso a fim de obter resultado clínico satisfatório mesmo em casos mais complexos.

1- Conclusão

Nesse sentido, concluímos que a utilização da técnica da microabrasão do esmalte associada ao clareamento dental parece ser uma alternativa eficaz para o tratamento de manchas brancas causadas por fluorose, quando o objetivo é devolver a estética, proporcionando a regularização e a recuperação do padrão de cor, bem como a devolução da autoestima do paciente.

Referências Bibliográficas:

1. Abanto, J., Rezende, KMP, Salazar Marocho, SM, Bucholdz Teixeira Alves, F., Celiberti, P., & Ciamponi, AL (2009). Fluorose dentária: exposição, prevenção e gestão.
2. Aguilar-Díaz, FC, Irigoyen-Camacho, ME, & Borges-Yáñez, SA (2011). Qualidade de vida relacionada à saúde bucal em escolares em uma área endêmica de fluorose no México. *Pesquisa de qualidade de vida* , *20* (10), 1699-1706.
3. Chankanka, O., Levy, SM, Warren, JJ, & Chalmers, JM (2010). Uma revisão da literatura sobre as percepções estéticas da fluorose dentária e suas relações com os aspectos psicossociais / qualidade de vida relacionada à saúde bucal. *Community Dentistry and Oral Epidemiology* , *38* (2), 97-109.
4. Everett, ET (2011). Efeitos do flúor na formação de dentes e ossos e influência da genética. *Journal of Dental Research* , *90* (5), 552-560.
5. Cury, JA, Tenuta, LMA, Ribeiro, CCC, & Paes Leme, AF (2004). A importância dos dentifrícios fluoretados para a atual prevalência de cárie dentária no Brasil. *Revista odontológica brasileira* , *15* , 167-174.
6. Kumar, JV, & Moss, ME (2008). Fluoretos em programas de saúde pública odontológica. *Dental Clinics of North America* , *52* (2), 387-401.
7. Tenuta, LMA, & Cury, JA (2010). Flúor: seu papel na odontologia. *Pesquisa oral brasileira* , *24* , 9-17.
8. Harding, MA, & O'Mullane, DM (2013). Fluoretação da água e saúde bucal. *Acta medica academica* , *42* (2), 131.
9. Chankanka, O., Levy, SM, Warren, JJ, & Chalmers, JM (2010). Uma revisão da literatura sobre as percepções estéticas da fluorose dentária e suas relações com os aspectos psicossociais / qualidade de vida relacionada à saúde bucal. *Community Dentistry and Oral Epidemiology* , *38* (2), 97-109.
10. Moimaz, SAS, Saliba, O., Marques, LB, Garbin, CAS, & Saliba, NA (2015). Fluorose dentária e sua influência na vida infantil. *Pesquisa oral brasileira* , *29* , 01-07.
11. JÚNIOR, R. R. P., da Costa RIBEIRO, R., Brito, A. C., & LOPES, T. S. P. (2008). Microabrasão como tratamento de esmalte fluorótico. *RGO, 56*(2), 21-26.
12. Bosquiroli, V., Ueda, J. K., & Baseggio, W. (2006). Fluorose dentária: tratamento pela técnica da microabrasão associada ao clareamento dental. *Revista Brasileira de Pesquisa em Saúde/Brazilian Journal of Health Research*.
13. Riley DS, et al. CARE guidelines for case reports: explana-tion and elaboration document. J Clin Epidemiol. 2017. pii: S0895-4356(17)30037-9. doi: 10.1016/j.jclinepi.2017.04.02.
14. Croll T. P. (1989). Enamel microabrasion: the technique. *Quintessence international (Berlin, Germany : 1985)*, *20*(6),395–400.
15. Killian, CM e Croll, TP (1990). Microabrasão do esmalte para melhorar a textura da superfície do esmalte. *Journal of Esthetic and Restorative Dentistry* , *2* (5), 125-128.

16. Cordeiro, R. G., & Torno, V. (2012). Tratamentos estéticos e conservadores para a fluorose dental. *Revista da Faculdade de Odontologia de Lins*, *21*(2), 47-51.

17. Sundfeld, R. H., Rahal, V., Croll, T. P., De Aalexandre, R. S., & Briso, A. L. (2007). Enamel microabrasion followed by dental bleaching for patients after orthodontic treatment--case reports. *Journal of esthetic and restorative dentistry: official publication of the American Academy of Esthetic Dentistry ... [et al.]*, *19*(2), 71–78. https://doi.org/10.1111/j.1708-8240.2007.00069.x

18. McEvoy, SA (1995). Remoção de manchas intrínsecas de dentes vitais por microabrasão e clareamento. *Journal of Esthetic and Restorative Dentistry* , *7* (3), 104- 109.

19. Mondelli, RFL, Souza Junior, MHS, & Carvalho, RMD (2001). Odontologia estética: fundamentos e aplicaçöes clínicas: microabrasäo do esmalte dental. In *Odontologia estética: fundamentos e aplicaçõesçöes clínicas: microabrasäo do esmalte dental* (pp. 140-140).

20. Hermes, S. R. (2013). Microabrasão do esmalte dental para tratamento de fluorose. *RGO. Revista Gaúcha de Odontologia (Online)*, *61*, 427-433.

21. Luna, T. L., Silva, L. X., Costa, P. P., & dos Santos, A. F. L. (2020). Associação de clareamento e microabrasão de esmalte em um caso de Fluorose dental, uma alternativa estética e conservadora: relato de caso. *Revista Ciências e Odontologia*, *4*(2), 17-25.

22. Croll, T. P., & Cavanaugh, R. R. (1986). Enamel color modification by controlled hydrochloric acid-pumice abrasion. I. Technique and examples. *Quintessence International (Berlin, Germany: 1985)*, *17*(2), 81-87.

23. Pini, NIP, Sundfeld-Neto, D., Aguiar, FHB, Sundfeld, RH, Martins, LRM, Lovadino, JR, & Lima, DANL (2015). Microabrasão do esmalte: Uma visão geral das considerações clínicas e científicas. *World Journal of Clinical Cases: WJCC* , *3* (1), 34.

24. Oliveira, L. K. M., de Oliveira Carvalho, L. A., de Assunção, I. V., Borges, B. C. D., dos Santos, A. J. S., de Carvalho, W. L., & Dantas, E. D. V. (2015). Microabrasão na estética dentária: sucesso com procedimento minimamente invasivo. *Revista Ciência Plural*, *1*(3), 76-84.

REABILITAÇÃO DE PRÉ-MOLAR INFERIOR COM ABFRAÇÃO EXTENSA ATRAVÉS DE UM TRATAMENTO ENDODÔNTICO CONVENCIONAL: RELATO DE CASO

Leonardo S. LUCAS[1]; Elissa Almeida ROCHA[2], Kênia Chiarelo TINOCO[2]; Rossana dos Santos INÁCIO [2], Vanessa Ferreira da SILVA[2]

[1]Acadêmico em Odontologia Universidade Iguaçu – Campus V. Itaperuna/RJ, Brasil.
[2]Curso de Odontologia. Universidade Iguaçu – Campus V. Itaperuna/RJ, Brasil.

*Autor para correspondência. leonardocuritiba0902@gmail.com

RESUMO

Pacientes com lesões severas de abfração comumente apresentam sensibilidade dentinária em razão da exposição dos túbulos dentinários, com isso, a intervenção terapêutica faz-se necessária. Com base nisso, o objetivo desse estudo foi apresentar o tratamento endodôntico convencional como tratamento reabilitador em paciente geriátrico com lesão de abfração extensa em pré-molar inferior direito. Paciente, 66 anos de idade, sexo masculino, compareceu a Clínica de Estágio Supervisionado em Endodontia, queixando-se de muita sensibilidade nos dentes inferiores e ausências dentárias. Após exame clínico e radiográfico constatou a necessidade de realizar tratamento endodôntico e restaurador no dente 45 (segundo pré-molar inferior direito) pois além da queixa de sensibilidade e lesão de abfração, esse dente seria futuro pilar de prótese parcial removível. O procedimento adotado proporcionou resultado clínico satisfatório, promovendo resolução da queixa de sensibilidade, reestabelecimento da estrutura e estética do elemento dentário, alcançando assim as expectativas do paciente. Desse modo, conclui-se que o tratamento endodôntico em pacientes geriátricos com lesão de abfração severa e necessidade de reabilitação protética parece ser uma alternativa viável de tratamento.

Palavras Chave: Endodontia; Estética Dentária; Hipersensibilidade

ABSTRACT

Patients with severe abfraction lesions commonly present dentin sensitivity due to exposure of the dentinal tubules, therefore, therapeutic intervention is necessary. Based on this, the aim of this study was to present the conventional endodontic treatment as a rehabilitative treatment in a geriatric patient with extensive abfraction lesion in the lower right premolar. Patient, 66 years old, male, attended the Supervised Internship Clinic in Endodontics, complaining of a lot of sensitivity in the lower teeth and missing teeth. After clinical and radiographic examination, he found the need for endodontic and restorative treatment on tooth 45 (right mandibular second premolar) because, in addition to the complaint of sensitivity and abfraction lesion, this tooth would be a future pillar of a removable partial prosthesis. The procedure adopted provided a satisfactory clinical result, promoting resolution of the complaint of sensitivity, reestablishment of the structure and aesthetics of the dental element, thus reaching the patient's expectations. Thus, it is concluded that endodontic treatment in geriatric patients with severe abfraction injury and need for prosthetic rehabilitation seems to be a viable treatment alternative.

Key Words: Endodontics; Esthetics, Dental; Hypersensitivity

– Introdução

A abfração é classificada como lesão cervical não-cariosa (LCNC), na qual tem como característica a perda da estrutura dentária sem envolver conteúdo bacteriano sendo comumente relacionada à força oclusal prematura; com isso, apresenta lesões em forma de cunha com contornos bem definidos[1]. Faz-se necessário um minucioso diagnóstico clínico a fim de traçar o plano de tratamento adequado ao paciente em questão[2].

Reabilitar dentes com abfração engloba uma conduta que precisa ser baseada nas necessidades que o paciente apresenta, considerando que determinadas alterações na região cervical fazem parte da fisiologia do envelhecimento do ser humano, contudo, há situações em que é preciso devolver forma e função com intuito de amenizar hipersensibilidade dentinária ou restabelecer a estética[3].

Em pacientes com desgaste dentário severo, o tratamento endodôntico constitui uma alternativa viável quando é substancial extinguir a sensibilidade dentinária em pacientes geriátricos futuros portadores de próteses parcial removíveis ou fixas[4].

Dessa forma, o objetivo do trabalho foi relatar o tratamento endodôntico com fim reabilitador preconizado para um paciente idoso com lesão extensa de abfração em pré-molar inferior direito.

– Relato de caso

Considerações éticas: Toda descrição desse relato de caso está baseada nas diretrizes do *CARE guideline*[5]. O Comitê de Ética da Universidade Iguaçu – Campus V, instituição na qual o paciente foi atendido, dispensa a submissão para aprovação por tratar-se de pesquisa de caso clínico. O paciente assinou e concordou com o Termo de Consentimento Livre e Esclarecido.

Paciente, 66 anos de idade, sexo masculino, compareceu a Clínica de Estágio Supervisionado em Endodontia, queixando-se de sensibilidade extrema nos dentes inferiores e ausência de dentes. Seu histórico médico não apresenta relevância para esse relato. No exame clínico observou-se que o paciente apresentava dentição incompleta, ausência de hábitos de parafuncionais e lesões de abfração na região cervical dos dentes 44 e 45 (figura 1).

Figura 1: Aspecto clínico inicial com presença de lesões de abfração na região cervical dos dentes 44 e 45. Fonte: autoria própria.

Após isso, realizou-se radiografia periapical do dente 45 a fim de avaliar inserção óssea e estrutura radicular e periradicular inserção óssea, e por ter em vista que seria possível pilar de prótese parcial removível (PPR). Em seguida, avaliou-se a radiografia periapical e constatou-se a necessidade de realizar tratamento endodôntico convencional com finalidade protética, pois o referido dente necessitaria de pino de fibra de vidro para sua reabilitação estética e funcional por ser futuro pilar de PPR (figura 2).

Figura 2: Radiografia periapical inicial para avaliação das estruturas radiculares, adjacentes e inserção óssea. Fonte: autoria própria.

Na primeira sessão clínica, através da régua milimetrada, verificou-se que o Comprimento Aparente do Dente (CAD) foi igual a 22 milímetros, e como consequência a Odontometria Provisória (OP) 20 milímetros, seguido do Comprimento Inicial de Limpeza (CIL) com 11 milímetros. Constatado isso, seguiu-se com anestesia com bloqueio do nervo alveolar inferior direito. Feito isso, foi realizado o acesso cirúrgico pela face vestibular utilizando a ponta diamantada 1014HL, compatível com o diâmetro do canal.

Na sequência, introduziu-se uma parcela do cone de guta percha no acesso (figura 3) para posterior restauração em resina composta de esmalte A2E (Forma, Ultradent, Brasil) com o cone no local, com intuito de manter a localização do canal e reforçar a coroa para o prosseguimento do tratamento endodôntico (figura 4 A e B). Após confecção da restauração com resina composta classe V na vestibular do dente 45, realizou-se acesso pela face oclusal do dente com auxílio de ponta diamantada 1012 HL (KG Sorensen, Brasil) montada em alta rotação, seguido da medicação intra-canal com pamonoclorofenol canforado e selamento coronário com obturador provisório (Obturador Provisório Normal, Villevie, Brasil).

Figura 3: Cone de guta percha introduzido no conduto radicular. Fonte: autoria própria.

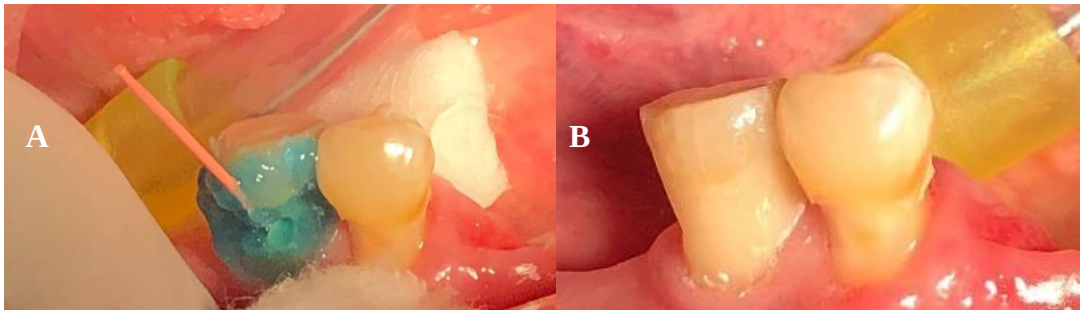

Figura 4: Aspecto clínico do dente 45 durante a conduta de restauração com resina composta para reforço coronário. A- Aplicação de ácido fosfórico 37%. B- Anatomia restabelecida. Fonte: autoria própria.

Na segunda sessão clínica, após com bloqueio do nervo alveolar inferior direito e anestesia infiltrativa na região realizou-se o isolamento absoluto com o grampo 207 para remoção do material provisório e sequência do tratamento endodôntico (figura 5).

Figura 5: Dente 45 sob isolamento absoluto com o grampo 207.

Em seguida, iniciou-se o Preparo Químico Mecânico (PQM) com as limas adaptadas 55K, 50K, 45K, 40K, 35K adotando a Técnica Crown Down (Coroa-ápice), na qual em cada lima avançou-se 2mm realizando o movimento de alargamento e limagem, e a recapitulação com a lima de série especial tamanho 10 (Lima K Série Especial, Maillefer, Brasil). A substância irrigadora utilizada em todas as etapas da instrumentação foi hipoclorito de sódio 2,5% (Soda Clorada, Asfer, Brasil). Com a 30K (Lima K 1ª Série, Maillefer, Brasil) avançou-se apenas 1mm para chegar na OP (figura 6).

Figura 6: Lima 30k introduzida no conduto radicular. Fonte: autoria própria.

Logo após, realizou-se radiografia de odontometria a fim de averiguar se a lima estava 1mm aquém do ápice radiográfico. Constatada a precisão da técnica, na qual não houve necessidade de retroceder nem avançar a última lima ajustada, optou-se pela medicação intra-canal com pamonoclorofenol canforado e selamento coronário com obturador provisório (Obturador Provisório Normal, Villevie, Brasil). Na terceira sessão, sabendo que o comprimento de trabalho foi 20mm e o comprimento de patência 21mm confeccionou-se o batente apical com as últimas três limas que melhor se ajustaram no canal (30K, 35K e 40K).

Após confecção do batente no comprimento de trabalho (CT= 20 mm) o cone de guta percha 40 foi selecionado, levado ao conduto radicular (figura 7), e com a técnica de inspeção visual, tátil e radiográfica conferiu-se a adaptação desejada.

Figura 7: Cone de guta percha adaptado no conduto radicular. Fonte: autoria

Seguidamente, preparou-se o conduto para receber o cone principal com solução de E.D.T.A (E.D.T.A trissódico, Biodinâmica, Brasil) agindo por 3 minutos. Na sequência, removeu o E.D.T.A com irrigação abundante, e na sequência secou-se o canal radicular com cone de papel absorvente com diâmetro compatível com o conduto. Seguiu-se com a manipulação do cimento endodôntico (Endofill, Dentsply Sirona, Suíça) para cimentação do cone principal calibre 40 (Guttapercha pontas, Dentsply Sirona, Suíça) e dos cones acessórios FF e MF (Guttapercha acessória, Dentsply Sirona, Suíça) com o auxílio dos espaçadores endodônticos. Logo após, adaptação dos cones de guta percha e correto preenchimento de todo o conduto radicular, com auxílio de um maçarico, aqueceu-se o condensador de Lucas para remover o excesso de cones até a entrada da câmara pulpar. Feito isso, obteve-se a radiografia final onde foi constatado o selamento hermético do canal (figura 8). Na sessão seguinte foi realizado a restauração com resina composta a fim de preservar o remanescente dental e manter o selamento ideal para o tratamento endodôntico convencional realizado (figura 9).

Figura 8: Radiografia final evidenciando o selamento hermético do conduto radicular. Figura 9: Aspecto clínico final após tratamento endodôntico e restaurador no dente 45. Fonte: autoria própria Fonte: autoria própria.

– Discussão

Baseados nos estudos de Cavalcante et al. (2019)[7] nos propomos a analisar se o tratamento endodôntico seria a melhor opção para tratar as lesões severas de abfração para posterior reabilitação do paciente com prótese parcial removível. O principal achado após a realização do procedimento foi que a conduta se mostrou muito eficaz, promovendo resolução da queixa de sensibilidade, reestabelecimento da estrutura e estética do elemento dentário, alcançando assim as expectativas do paciente.

Sabe-se que dentes com abfração severa apresentam hipersensibilidade dentinária em razão da exposição dos túbulos dentinários[7]. O enxerto de tecido conjuntivo subeptelial aliado a retalho coronário avançado é uma nova abordagem no tratamento de lesões de abfração, nas quais a gengiva cervical é exposta[8]; contudo, para esse caso especificamente não seria a conduta ideal uma vez que o paciente apresentava extensa perda de estrutura mineralizada, perda de dentes adjacente posterior e necessidade de reabilitação protética sendo o dente 45 pilar para esse procedimento.

Descobrimos na literatura científica que as restaurações em resina composta em dentes com sensibilidade dentinária é um tratamento mais efetivo quando comparado ao uso de dessensibilizantes, tendo em vista que a longo prazo apresentou-se mais resultado, apesar de ambos serem efetivos na redução da sensibilidade[9] além de esse relato de caso o paciente necessitar reestabelecimento da estrutura perdida, ou que pode ser feito através da técnica de restauração com resina composta.

Consideramos que o correto diagnóstico clínico é fundamental para traçar o plano de tratamento ideal para cada situação proposta, uma vez que as lesões cervicais constituem etiologia controversa; com isso, salientamos que as restaurações em resina composta fotopolimerizável como terapêutica deve ser analisada individualmente[10].

Sobre esse viés destacamos que o resultado obtido no presente estudo foi satisfatório para o caso em questão, pois a conduta clínica foi adotada para solucionar a queixa principal do paciente de acordo com a literatura científica.

– Conclusão

Desse modo, conclui-se que o tratamento endodôntico em pacientes geriátricos com lesão de abfração severa e necessidade de reabilitação protética parece ser uma alternativa viável de tratamento.

Referências Bibliográficas:

1. de Sousa, A. F. M., de França Lima, J., de Almenda Freitas, M. C. C., Borges, M. S. A., & de Lavor, L. M. A. (2016). Lesão de abfração: do diagnóstico etiológico ao tratamento restaurador-relato de caso clínico. *Jornada Odontológica dos Acadêmicos da Católica*, *1*(1).

2. Borges, M. H. R., de Oliveira Ferreira, L. D., & Alves, E. M. A. (2021). Lesões não-cariosas: revisão de literatura. *Revista de Odontologia da UNESP*, *49*(Especial), 186-0.

3. Nascimento, M. M., Dilbone, D. A., Pereira, P. N., Duarte, W. R., Geraldeli, S., & Delgado, A. J. (2016). Abfraction lesions: etiology, diagnosis, and treatment options. *Clinical, cosmetic and investigational dentistry*, *8*, 79–87. https://doi.org/10.2147/CCIDE.S63465

4. Katsoulis, J., Nikitovic, S. G., Spreng, S., Neuhaus, K., & Mericske-Stern, R. (2011). Prosthetic rehabilitation and treatment outcome of partially edentulous patients with severe tooth wear: 3-years results. *Journal of dentistry*, *39*(10), 662–671. https://doi.org/10.1016/j.jdent.2011.07.008

5. Riley DS, et al. CARE guidelines for case reports: explana-tion and elaboration document. J Clin Epidemiol. 2017. pii: S0895-4356(17)300379. doi: 10.1016/j.jclinepi.2017.04.02.

6. Cavalcante, S. P., de Souza Júnior, V. G., & Dias, P. C. (2019). Efetividade de diferentes tipos de tratamento no controle da hipersensibilidade dentinária cervical. Revista Uningá, 56(S7), 68-79.

7. Trentin, M. S., & Bervian, J. (2014). Hipersensibilidade dentinária cervical: uma revisão da literatura. Revista da Faculdade de Odontologia-UPF, 19(2).

8. Pereira, A. G., Teixeira, D. N., Soares, M. P., Gonzaga, R. C., Fernandes-Neto, A. J., & Soares, P. V. (2016). Periodontal and Restorative Treatment of Gingival Recession Associated with Non-Carious Cervical Lesions: Case Study. *Journal of the International Academy of Periodontology*, *18*(1), 16–22.

9. Rech, L. P., Conde, A., Elsemann, E. B., Elsemann, R. B., Galafassi, D., & Butze, J. P. (2021). Hipersensibilidade dentinária de lesões cervicais não cariosas: comparação entre o gluma desensitizer e restaurações de resina composta–relato de caso. Brazilian Journal of Development, 7(1), 3672-3683.

10. Antonelli, J. R., Hottel, T. L., & Garcia-Godoy, F. (2013). Abfraction lesions--where do they come from? A review of the literature. *J Tenn Dent Assoc*, *93*(1), 14-9.

AUMENTO DE COROA CLÍNICA COM FINALIDADE ESTÉTICA ATRAVÉS DE INTERVENÇÃO CIRÚRGICA – RELATO DE CASO

Milena S. BELO[1], ELIAS DARUIS ASSAD NETO[2]**,** Sarah Saraiva SORRENTINO[2]**,** Diogo Elias MIQUILITO[2]
Aline Manhães PESSANHA[2]

[1]Acadêmico em Odontologia Universidade Iguaçu – Campus V. Itaperuna/RJ, Brasil.
[2]Curso de Odontologia. Universidade Iguaçu – Campus V. Itaperuna/RJ, Brasil.

*Autor para correspondência. milena_sales1@hotmail.com

RESUMO

O excesso de tecido gengival e pode ser removido por meio de gengivectomia, terapia plástica periodontal, frequentemente utilizada em casos de erupção passiva alterada (EPA). Desse modo, o objetivo do estudo foi apresentar a cirurgia de aumento de coroa clínica como tratamento estético-cirúrgico em casos de exposição excessiva de gengiva ao sorrir. Paciente, 23 anos, sexo masculino, compareceu a Clínica Odontológica Integrada da Universidade Iguaçu – Campos V queixando-se de excesso de gengiva ao sorrir. Após exame clínico e análise radiográfica contatou-se que o paciente apresentava sorriso gengival, ausência de doença periodontal e saúde bucal satisfatória. Em seguida, foi planejado a realização de gengivectomia nos dentes 15 a 25 com finalidade estética. A intervenção terapêutica foi adotada para promover estética e proporcionar qualidade de vida ao paciente. Nesse sentido, conclui-se que a cirurgia de aumento de coroa clínica parece ser uma alternativa eficiente para correção de excesso de tecido gengival.

Palavras Chave: Estética; Gengivectomia; Qualidade de Vida

ABSTRACT

Excess gingival tissue and can be removed through gingivectomy, periodontal plastic therapy, often used in cases of altered passive eruption (EPA). Thus, the aim of the study was to present clinical crown augmentation surgery as an aesthetic-surgical treatment in cases of excessive gingiva exposure when smiling. A 23-year-old male patient attended the Integrated Dental Clinic at Universidade Iguaçu – Campos V complaining of excessive gums when smiling. After clinical examination and radiographic analysis, it was found that the patient had a gummy smile, absence of periodontal disease and satisfactory oral health. Then, a gingivectomy was planned for teeth 15 to 25 for esthetic purposes. Therapeutic intervention was adopted to promote esthetics and provide quality of life for the patient. In this sense, it is concluded that clinical crown augmentation surgery seems to be an efficient alternative for correction of excess gingival tissue.

Key Words: Esthetics; Gingivectomy; Quality of Life

1 – Introdução

Sorriso gengival é o termo utilizado quando mais de 4 mm de gengiva é exposta durante o do ato de sorrir o que torna o sorriso desarmônico e prejudica a estética; com isso, torna-se

imprescindível um diagnóstico preciso a fim de estabelecer a conduta clínica mais adequada por se tratar de uma característica multifatorial[1].

O excesso de gengiva pode ser corrigido com a aplicação de toxina botulínica quando tal desarmonia é causada pela hiperatividade muscular; ainda que momentâneo tal tratamento tem atingido resultados satisfatórios quando o paciente almeja tão somente corrigir o fator da estética[2].

Estudos enfatizam que a cirurgia de aumento de coroa clínica constitui uma alternativa viável de tratamento em pacientes com excesso de tecido gengival por erupção passiva alterada (EPA) por proporcionar grau de estabilidade das dimensões teciduais satisfatórios e sorriso harmônico[3].

Diante disso, o objetivo do trabalho foi relatar a técnica cirúrgica de gengivectomia adotada para correção de sorriso gengival em um paciente adulto com queixa da estética do sorriso.

2 – Relato de caso

Considerações éticas: Toda descrição desse relato de caso está baseada nas diretrizes do *CARE guideline*[4]. O Comitê de Ética da Universidade Iguaçu – Campus V, instituição na qual o paciente foi atendido, dispensa a submissão para aprovação por tratar-se de pesquisa de caso clínico. O paciente assinou e concordou com o Termo de Consentimento Livre e Esclarecido.

Paciente, 23 anos, sexo masculino, compareceu a Clínica Odontológica Integrada da Universidade Iguaçu – Campos V queixando-se de excesso de gengiva ao sorrir. Seu histórico médico não é relevante para esse relato. Durante exame clínico e análise radiográfica contatou-se que o paciente apresentava sorriso gengival, volume aumentado na região maxilar superior, ausência de doença periodontal e saúde bucal satisfatória (figura 1). Após completa análise optamos pela terapia plástica periodontal de gengivectomia associada à osteotomia como intervenção terapêutica a partir da queixa principal do paciente.

Figura 1: Aspecto clínico inicial. Fonte: autoria

Para iniciar a intervenção terapêutica realizou-se anestesia infiltrativa terminal nos dentes 15 ao 25 com anestésico lidocaína 3% com Norepinefrina (Lidostesim 3%, DLA, Brasil) regiões em que seria realizada a terapia plástica periodontal. Logo após foi determinada a profundidade de sondagem e marcação dos pontos sangrantes com a sonda milimetrada periodontal (figura 2).

Figura 2: Determinação dos pontos sangrantes. Fonte: autoria própria.

A primeira incisão em bisel interno foi realizada na sequência com cabo bisturi nº3 e lâmina 15C seguindo a delimitação pelos pontos sangrantes (figura 3). Feito isso, seguiu-se com a incisão intrasulcular nos referidos dentes (15 ao 25) possibilitando a remoção do "colarinho" gengival (figura 4). O aspecto após as incisões é evidenciado na figura 5.

Figura 3: Incisão em bisel interno com lâmina 15C. Fonte: autoria própria.

Figura 5: Aspecto clínico após remoção do colarinho incisado. Fonte: autoria própria.

Realizou-se a regularização do tecido gengival com lâmina 15C nos dentes 15 ao 25 (figura 6) e posterior sindesmotomia do tecido com Descolador Molt (Descolador Molt 2-4, Fava, Brasil) (figura 7A). O aspecto clínico após afastamento do tecido gengival pode ser observado na figura 7B. Na sequência foi feita osteotomia com ponta diamantada 1014HL a fim de regularizar o tecido ósseo (figura 8) e posterior suturas em pontos simples. O aspecto clínico imediato após intervenção cirúrgica pode ser visualizado na figura 9.

Figura 6: Regularização do tecido gengival. Fonte: autoria própria.

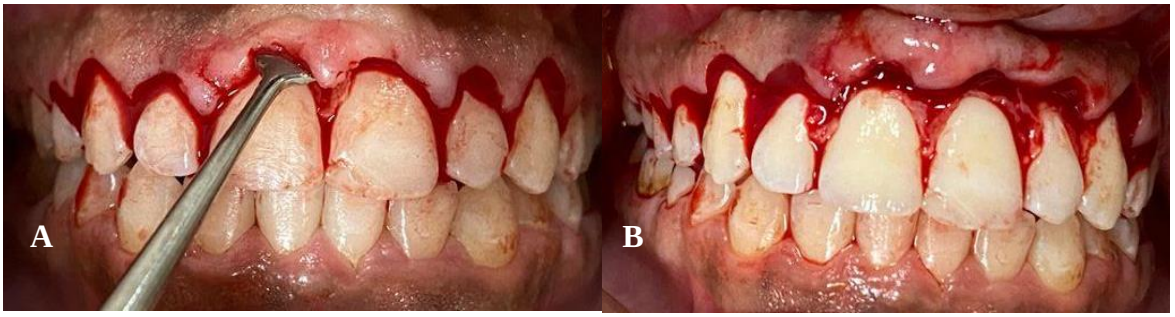

Figura 7: Sequência de sindesmotomia com Descolador Molt 2-4. Fonte: autoria própria.

Figura 8: Osteotomia com ponta diamantada. Fonte: autoria própria.

Figura 9: Resultado clínico imediato. Fonte: autoria própria.

Discussão

Com base nos estudos de Duarte et al., (2017)[5] nos propomos a investigar se seria possível corrigir o sorriso gengival por meio de gengivectomia associada à osteotomia adotando uma conduta com trauma mínimo. O principal achado após a aplicação da técnica foi que a referida cirurgia se mostrou adequada e muito satisfatória em casos nos quais é preciso proporcionar harmonia em pacientes com sorriso alto.

Encontramos na literatura outros tratamentos que são capazes de conferir estética satisfatória aos pacientes com queixa de excesso de gengiva ao sorrir; a saber a toxina botulínica tem-se mostrado um procedimento eficiente em situações na qual o paciente anseia um resultado clínico rápido e passível de reversão[6].

Consoante pesquisas de Souza et al., (2017)[7] acreditamos que um plano de tratamento apropriado é substancial para o sucesso do tratamento preconizado; com isso, a decisão de optar por uma cirurgia plástica periodontal precisa ser empregada a partir dos aspectos clínicos do paciente e técnica do operador. Além disso, é necessário considerar a queixa principal do paciente e suas expectativas com o tratamento[8].

Acreditamos que a cirurgia de gengivectomia aliada à osteotomia configura-se como tratamento estético satisfatório em pacientes que possuem excesso de tecido gengival em virtude da erupção passiva alterada, na qual além da linha alta de sorriso apresenta volume ósseo na maxila[9]. A pesquisa realizada por Monteiro et al., (2018)[10] comprova que quando as técnicas de cirurgia plásticas periodontais são empregadas corretamente a longevidade do tratamento é garantido.

No estudo em questão, alcançamos um resultado clínico satisfatório tendo em vista a precisão técnica adotada. Salientamos que cada paciente é singular, e por isso, a conduta clínica precisa ser adotada considerando as evidências científicas para cada situação objetivando o melhor resultado possível com base na queixa principal do paciente. Com isso, novos estudos são cruciais a fim de alcançar os diversos prognósticos existentes e oferecer o tratamento mais adequado, ainda em casos mais desafiadores.

4 – Conclusão

Dado o exposto, a cirurgia plástica periodontal de gengivectomia aliada à osteotomia parece ser uma alternativa de tratamento eficaz quando o objetivo é proporcionar estética satisfatória em pacientes com excesso de gengiva maxilar vestibular em detrimento de erupção passiva alterada.

Referências Bibliográficas:

1. Dym, H., & Pierre, R., 2nd (2020). Diagnosis and Treatment Approaches to a "Gummy Smile". *Dental clinics of North America*, *64*(2), 341–349. https://doi.org/10.1016/j.cden.2019.12.003

2. Souza[1], K. S., & de Menezes, L. F. (2019). Uso da toxina botulínica na correção do sorriso gengival.

3. CARDOZO, F. R., MARTINS, J. M., VITORIA, O. A. P., & NOVAES, V. C. N. (2020). AUMENTO DE COROA CLÍNICA PARA CORREÇÃO DO SORRISO GENGIVAL: RELATO DE CASO CLÍNICO. *UNIFUNEC CIENTÍFICA MULTIDISCIPLINAR*, *9*(11), 1-17.

4. Riley DS, et al. CARE guidelines for case reports: explana-tion and elaboration document. J Clin Epidemiol. 2017. pii: S0895-4356(17)300379. doi: 10.1016/j.jclinepi.2017.04.02.

5. Duarte, J. H., Silva, E. P. L., de Oliveira, D. N., de Souza, L. Q. R., de Sousa Castro, D. L., & de Sousa, J. N. L. (2018). Gengivectomia com osteotomia minimamente traumática. *ARCHIVES OF HEALTH INVESTIGATION*, *7*.

6. de Paulo, E. V., de Oliveira, R. C. G., & de Freitas, K. M. S. (2018). CORREÇÃO DO SORRISO GENGIVAL COM TOXINA BOTULÍNICA E OUTROS PROCEDIMENTOS. *Revista Uningá*, *55*(S3), 1-11.

7. SOUZA, G. D. S., BATISTA, I. M. A. D. S., & SANTOS, T. D. S. (2017). TRATAMENTO CONTEMPORÂNEO DO SORRISO GENGIVAL (UNIT-SE).

8. Sousa, S. J. B., Magalhães, D., Silva, G. R., Soares, C. J., Soares, P. F. B., & Santos-Filho, P. C. F. (2010). Cirurgia plástica periodontal para correção de sorriso gengival associada a restaurações em resina composta: Relato de caso clínico. *Revista Odontológica do Brasil Central*, *19*(51).

9. Ferreira, L. R., Boraschi, H. L., Claudio, M. M., Barciela, B., & Bortoluzo, P. H. (2018). Remodelação do sorriso com cirurgia plástica periodontal para correção de erupção passiva alterada associado a osteotomia e osteoplastia. *ARCHIVES OF HEALTH INVESTIGATION*, *7*.

10. Monteiro, G. P., Batinga, T. M. X., Souza, C. A., Melo, R., & Cimões, R. (2018). Cirurgia periodontal estética para correção do sorriso gengival: relato de um caso com 10 anos de acompanhamento. *ARCHIVES OF HEALTH INVESTIGATION*, *7*.

HARMONIZAÇÃO DO SORRISO GENGIVAL COM GENGIVOPLASTIA: RELATO DE CASO

Isabella I. M BORGES[1], GUEDES**, BFA[1],** ELIAS DARUIS ASSAD NETO[2]**,** Sarah Saraiva SORRENTINO[2]**,** Aline Manhães PESSANHA[2], Diogo Elias MIQUILITO[2]

[1]Discente do curso de Odontologia da Universidade Iguaçu, Campus V. Itaperuna/RJ.
[2] Docente do curso de Odontologia da Universidade Iguaçu, Campus V. Itaperuna/RJ.

*Autor para correspondência. isabella-mb@outlook.com

RESUMO

Os pacientes estão cada vez mais preocupados com a estética de seus sorrisos, já que este está diretamente relacionado a autoestima. O sorriso gengival é uma queixa constante de insatisfação pessoal de muitos pacientes atualmente, que estão cada vez mais a procura de soluções para remoção do excesso gengival ao sorrir e harmonização da estética branca e rosa. Baseado no exposto, o objetivo desse trabalho foi descrever um relato de caso de uma correção de sorriso gengival com a técnica cirúrgica, gengivoplastia seguida de desgaste ósseo, por meio da descrição da sequência clínica que foi realizada neste caso. Paciente do sexo feminino, 28 anos de idade, feoderma, sem apresentação de comorbidades, compareceu a clínica da Universidade Iguaçu – Campus V, Itaperuna -Rj queixando-se insatisfeita quanto ao excesso de exposição gengival ao sorrir e falar, dentes pequenos e infantis. Após avaliação e realização de exames clínicos e radiográficos, constatou-se que a melhor opção para a paciente seria a técnica cirúrgica de gengivoplastia associada ao desgaste ósseo para correção do sorriso gengival. Posteriormente a realização do procedimento, observamos o notório e imediato resultado, graças a técnica cirúrgica havia harmonização entre a estética branca e rosa e consequentemente obtivemos o alcance da satisfação da paciente. Diante do resultado satisfatório, não foi necessário a realização de outros procedimentos para correção da cirurgia, realizamos o acompanhamento após 30 dias e não houveram alterações no resultado inicial. Portanto, conclui-se que o excesso de exposição gengival pode ser tratado com a técnica cirúrgica de gengivoplastia associada a osteotomia.

Palavras Chave: Sorriso; Gengivoplastia; Osteotomia;

Abstract

Patients are increasingly concerned about the aesthetics of their smiles, as this is directly related to self-esteem. Gingival smile is a constant complaint of personal dissatisfaction of many patients today, who are increasingly looking for solutions to remove gingival excess by smiling and harmonizing white and pink aesthetics. Based on the above, the aim of this study was to describe a case report of a gingival smile correction with the surgical technique, gingivoplasty followed by bone wear, through the description of the clinical sequence that was performed in this case. A 28-year-old female patient, pheoderm, with no comorbidities, attended the clinic at the University Iguaçu – Campus V, Itaperuna -RJ complaining about dissatisfaction with excessive gingival exposure when smiling and talking, small and childish teeth. After evaluating and performing clinical and radiographic examinations, it was found that the best option for the patient would be the surgical technique of gingivoplasty associated with bone wear to correct the gummy smile. After performing the procedure, we observed the notorious and immediate result, thanks to the surgical technique there was harmonization between white and pink esthetics and, consequently, we achieved the achievement of patient satisfaction.

Given the satisfactory result, it was not necessary to carry out other procedures to correct the surgery, we carried out follow-up after 30 days and there were no changes in the initial result. Therefore, it is concluded that excessive gingival exposure can be treated with the surgical technique of gingivoplasty associated with osteotomy.

Key Words: Slime; Gingivoplasty; Osteotomy.

1- Introdução:

O sorriso gengival está presente em pacientes com exposição gengival exagerada – acima de 3mm – este sorriso é considerado antiestético. É uma preocupação estética notada em muitos pacientes odontológicos já que por muitos, é considerado antiestético. A causa do sorriso gengival pode ser vários fatores e devem ser analisados individualmente para correto diagnóstico e tratamento[1].

Dentre as opções de tratamentos encontradas em outros estudos, o reposicionamento labial foi mencionado diversas vezes para correção do sorriso gengival com bons resultados desde que o diagnóstico seja criterioso[12]. Pode-se mencionar também, a aplicação de toxina botulínica, que é uma opção de tratamento minimamente invasivo e impedirá a contração muscular local, diminuindo a exposição gengival indesejada[2].

A indicação da gengivoplastia tem como objetivo remover excessos gengivais e expor mais os elementos dentários. A técnica cirúrgica apresenta resultados satisfatórios, tendo aceitação por parte do profissional e do paciente[7].

O objetivo do estudo presente foi relatar um caso de gengivoplastia, com o intuito de corrigir o sorriso gengival com a técnica cirúrgica.

2- Relato de caso:

Considerações Éticas: Toda a descrição deste relato de caso está baseada nas diretrizes do CARE guideline[13]. O comitê de Ética da Universidade Iguaçu – Campus V, instituição na qual o paciente foi atendido, dispensa a submissão para aprovação por tratar-se de pesquisa de caso clínico. A paciente retratada apresenta maior idade, sendo assim, assinou e concordou com o Termo de Consentimento Livre e Esclarecido.

Informações do paciente: Paciente do sexo feminino, 28 anos de idade, feoderma, compareceu a clínica da Unig – Campus V, Itaperuna com a queixa de excesso de gengiva ao sorrir e falar e dentes pequenos, insatisfeita com o sorriso. Sua história médica não apesentou nenhum tipo de comorbidade que interfira neste caso.

Achados clínicos: Ao exame clínico, constatou-se que a paciente não apresentava alterações que poderiam dificultar o procedimento posteriormente realizado e apresentou ausência de sangramento a sondagem e bolsas periodontais, constatou-se um bom estado de saúde bucal e foi solicitado um Raio X panorâmico para conferência da parte óssea antes da cirurgia. Levando isso em consideração, concluiu-se que o tratamento adequado seria a cirurgia com desgaste ósseo.

Intervenções terapêuticas: Previamente a cirurgia, receitou-se a paciente a tomar 1 comprimido de Decadron 500mg e 1 comprimido de Amoxicilina 500mg para evitar complicações durante a cirurgia e com intuito profilático.Foi realizado a antissepsia intraoral com Clorexidina 0,12% e extraoral com Clorexidina 2%, com a mesa cirúrgica montada contendo pinça clínica, espelho, sonda exploradora, sonda milimetrada, carpule, cabo de bisturi, descolador de molt 2-4, cureta Mccal 13-14, cureta Mccal 17-18, pinça dente de rato, porta agulha, anestésicos locais, agulha curta, lâmina de bisturi 15C, pontas diamantadas: 1014 longa,4138,4137 e 3118 e fio agulhado 4.0. (figura 1).

Figura 1: Mesa cirúrgica. Fonte: Autoria própria.

Foi administrada a anestesia Lidocaína 2% 100.000 com epinefrina, utilizando a técnica infiltrativa para bloquear o nervo alveolar superior anterior a longo eixo dos dentes 13 a 23 (Figura 2). Após isso, a medição da quantidade de tecido gengival a ser removido foi calculada. Em seguida, foram realizadas as marcações utilizando uma sonda milimetrada para identificar os pontos sangrentos na altura do zênite gengival de cada dente. (Figura 3)

Figura 2: Anestesia local no fundo de vestíbulo do dente 21. Fonte: Autoria Própria.

Figura 3: Marcação dos pontos sangrentos. Fonte: Autoria própria.

Em seguida, foi realizada a incisão bisel interno com Na sequência, a incisão bisel interno com lâmina de bisturi n° 15C nos dentes 11 ao 13 e com a cureta Mccal 17-18, o tecido gengival foi retirado, foi verificada a simetria gengival e realizou-se o mesmo procedimento nos dentes 21,22 e 23.

Figura 4: Tecido gengival removido entre os dentes 13 a 23. Fonte: Autoria Própria.

Em seguida, com o Descolador de Molt 2-4 realizou-se o descolamento do retalho total do tipo envelope – iniciado na papila interdental de cada dente até a distal de cada canino, se

estendendo até a junção mucogengival. Posteriormente, a etapa realizada foi a osteotomia com a broca diamantada de haste longa n° 1014 adaptada na caneta de alta rotação, para reduzir a distância da crista alveolar até a junção cemento esmalte para 3mm, consequentemente, aumentado a coroa clínica sem causar retração gengival.

Figura 5: Osteotomia realizada. Fonte: Autoria própria.

Por fim, foi utilizada a ponta diamantada 3118 – corresponde a uma ponta diamantada em forma de chama – com o intuito de eliminar possíveis degraus e uniformizar o osso alveolar. Em seguida, foi finalizado os procedimentos com as suturas interpapilares com fio de Nylon 4.0 reposicionando o tecido gengival. (Figura 6)

Figura 7: Tecido gengival reposicionado e suturado. Fonte: Autoria própria.

Após a realização do procedimento, foi receitada a paciente a utilização de alguns fármacos para controle da dor e edema, tais como: Amoxicilina 500mg – 1 comprimido de 8/8h por 7 dias; Nimesulida 100mg – 1 comprimido de 12/12h por 3 dias; Dipirona 500mg – 1 comprimido de 6/6h por 3 dias em caso de dor e o bochecho diário com Periogard. Realizou-se o acompanhamento da paciente e o com o retorno após 7 dias para remoção das suturas já foi notória o resultado e satisfação da paciente.

Figura 8: Remoção das suturas após 7 dias. Fonte: Autoria própria.

3- Discussão:

Com base no estudo de Mostafa et al., (2018)[4] nos propomos a investigar a possibilidade de correção de um sorriso gengival com a técnica cirúrgica associada a osteotomia. O principal achado deste estudo após o procedimento foi a durabilidade do resultado, o resultado imediato após a cirurgia, e com a técnica certa, não torna-se necessária outra intervenção no resultado.

Especulamos que é necessária a avaliação das expectativas do paciente para determinação dos fins terapeuticos. De acordo com Mostafa et al., (2017)4 o uso da toxina botulínica é uma modalidade minimamente invasiva, rápida e acessível para correção do sorriso gengival. Porém, de acordo com Chagas et al., (2018) este tipo de tratamento tende a ser estável por um período apenas em torno de 8 meses.

O estudo de Deepthi et al., (2018)8 aborda o reposicionamento labial como uma opção de tratamento para o sorriso gengival, reposiciona o lábio superior numa posição mais coronal, e parece ter sucesso desde que tenha um diagnóstico cuidadoso. Porém Vieira et. al. (2018)10 afirma que a cirurgia de reposição labial é uma técnica que diminui a quantidade de exposição gengival e forma conservadora, onde a causa principal é a hiperfunção do músculo levantador do lábio superior.

Salientamos que há um resultado duradouro com a cirurgia de correção de sorriso gengival associada a osteotomia,A cirurgia de sorriso gengival com osteotomia oferece ao paciente um resultado duradouro de acordo com Levi et al., (2019)9. Após o período de 6 meses de preservação, observamos aumento clínico da coroa dos dentes, tornando o sorriso harmonioso e atingindo satisfação do profissional e paciente.

Em nosso estudo conseguimos um bom resultado apenas com a cirurgia, porém comparamos que neste caso poderíamos ter realizado a cirurgia de gengivoplastia associada ao Planejamento Digital do Sorriso (guia cirúrgico), que facilitaria a técnica. Entretanto, o acesso e

desenvolvimento deste guia não estavam disponíveis pelo custo e dificuldade de locomoção já que na cidade não encontramos.

4- Conclusão:

Conclui-se que a gengivoplastia associada à osteotomia parece ser uma boa opção de tratamento para correção do sorriso gengival.

Referências bibliográficas:

1. Dym H, Pierre R 2nd. Diagnosis and Treatment Approaches to a "Gummy Smile". Dent Clin North Am. 2020 Apr;64(2):341-349. doi: 10.1016/j.cden.2019.12.003. Epub 2020 Jan 24. PMID: 32111273

2. Duruel, O., Ataman-Duruel, E. T., Berker, E., & Tözüm, T. F. (2019). Treatment of Various Types of Gummy Smile With Botulinum Toxin-A. Journal of Craniofacial Surgery, 30(3), 876–878. doi:10.1097/scs.0000000000005298

3. Farista S, Yeltiwar R, Kalakonda B, Thakare KS. Laser-assisted lip repositioning surgery: Novel approach to treat gummy smile. J Indian Soc Periodontol 2017;21:164-8

4. Mostafa D. A successful management of sever gummy smile using gingivectomy and botulinum toxin injection: A case report. Int J Surg Case Rep. 2018;42:169-174. doi: 10.1016/j.ijscr.2017.11.055. Epub 2017 Dec 1. PMID: 29248835; PMCID: PMC5985251.

5. Zafiropoulos GG, Flores-de-Jacoby L, Tsalikis L, Zimmermann A. Die Gingivektomie [Gingivectomy]. Dtsch Zahn Mund Kieferheilkd Zentralbl. 1991;79(7):571-81. German. PMID: 1756220.

6. Litton, C., & Fournier, P. (1979). *Simple Surgical Correction of the Gummy Smile. Plastic and Reconstructive Surgery, 63(3), 372–373.* doi:10.1097/00006534-197903000-00014

7. .Kazakova RT, Tomov GT, Kissov CK, Vlahova AP, Zlatev SC, Bachurska SY . Histological Gingival Assessment after Conventional and Laser Gingivectomy. Folia Med (Plovdiv). 2018 Dec 1;60(4):610-616. doi: 10.2478/folmed-2018-0028. PMID: 31188758.

8. K, D., Yadalam, U., Ranjan, R., & Narayan, S. J. (2018). Lip repositioning, an alternative treatment of gummy smile - A case report. Journal of oral biology and craniofacial research, 8(3), 231–233.

9. Levi, Y., Cota, L., & Maia, L. P. (2019). Digital smile design for gummy smile correction. Indian journal of dental research : official publication of Indian Society for Dental Research, 30(5), 803–806.

10. Vieira EM, Homsi N. Cirurgia de reposionamento labial para correção de sorriso gingival – Relato de caso. 2018 Rev. Bras. Odontol., 75: (Supl.2):98.

11. Riley DS, Barber MS, Kienle GS, Aronson JK, von Schoen-Angerer T, Tugwell P, Kiene H, Helfand M, Altman DG, Sox H, Werthmann PG, Moher D, Rison RA, Shamseer L, Koch CA, Sun GH,

Hanaway P, Sudak NL, Kaszkin-Bettag M, Carpenter JE, Gagnier JJ. CARE guidelines for case reports: explanation and elaboration document. J Clin Epidemiol. 2017 Sep;89:218-235. doi: 10.1016/j.jclinepi.2017.04.026. Epub 2017 May 18. PMID: 28529185.

12. K,D., Yadalam, U., Ranjan, R., & Narayan, S. J. (2018). Lip repositioning, an alternative treatment of gummy smile – A case report. Journal of oral biology and craniofacial research, 8(3), 231-233.